T.C.
TRAKYA ÜNİVERSİTESİ
TIP FAKÜLTESİ
PLASTİK REKONSTRÜKTİF VE
ESTETİK CERRAHİ
ANABİLİM DALI

Tez Yöneticisi
Yard. Doç. Dr. Hüsamettin TOP

VASKÜLER İNDÜKSİYON TEKNİĞİ İLE BİYOAKTİF CAM PREFABRİKASYONU

(Uzmanlık Tezi)

Dr. Sedat BAŞ

EDİRNE-2007

TEŞEKKÜR

Uzmanlık eğitimimde bilgi ve deneyimleriyle eğitimime olan katkıları nedeniyle Anabilim Dalı Başkanı Yard. Doç. Dr. Erol Benlier'e, tez yöneticim Yard. Doç. Dr. Hüsamettin Top'a ve emeklerinden dolayı Prof. Dr. A. Cemal Aygıt'a, tezime katkılarından dolayı Yard. Doç. Dr. Ömer Yalçın'a, Prof. Dr. Ali Sarıkaya'ya ve Diş Hekimi S. Yalçın Atay'a teşekkür ederim.

İÇİNDEKİLER

GİRİŞ VE AMAÇ..... 1

GENEL BİLGİLER..... 3

PREFABRİKASYONUN TARİHÇESİ..... 3

OTOJEN KEMİK..... 4

KEMİK HİSTOLOJİSİ..... 4

ALLOPLASTİK MATERYALLER..... 11

GEREÇ VE YÖNTEMLER..... 26

BULGULAR..... 32

TARTIŞMA..... 42

SONUÇLAR..... 50

ÖZET..... 52

SUMMARY..... 54

KAYNAKLAR..... 56

EKLER

SİMGE VE KISALTMALAR

HA : Hidroksiapatit

HE : Hematoksilen Eozin

HEMA : Hidroksietil metakrilat

PBS : Phosphate Buffer Solution

PMMA : Polimetilmetakrilat

PTFE : Politetrafloretilen

SDR : Sert Doku Replasmanları

TCP : Tricalcium Phosphate (trikalsiyum fosfat)

TGF-β : Transforming Growth Factor Beta

TME : Temporomandibuler Eklem

GİRİŞ VE AMAÇ

Yüzyıllardır cerrahlar sanatsal bir şekilde yabancı maddeleri vücut yaralanmalarını onarmak için kullanmışlardır. Kemik doku eksikliğine bağlı oluşan kontür ve fonksiyon bozukluğunun rekonstrüksiyonu, plastik ve rekonstrüktif cerrahi'nin uğraştığı konuların başında gelir. Konjenital hastalıklar, travma, cerrahi girişimler, tümörler ve infeksiyonlar sonucu oluşan kemik doku eksikliğini yerine koyabilmek için uzun yıllardır en iyi yöntem ve materyal araştırılmıştır. Kemik doku defektleri; konvansiyonel kemik greftleri, vaskülarize kemik greftleri ve alloplastik materyaller ile rekonstrükte edilebilir.

Kemik defektlerini rekonstrükte etmek için kullanılan mevcut konvansiyonel ve vaskülarize kemik greftleri istenilen şekil, kalınlık ve oryantasyonda olmayabilir ve her zaman işlevsel, estetik ve ideal sonuçları sağlayamayabilir. Özellikle burun ve kulak gibi ince ayrıntıları olan organların rekonstrüksiyonunda sorunlar yaşanabilmektedir (1,2).

Travma veya cerrahi sonrası hasara uğramış doku ve organların yerini almak üzere rekonstrüktif cerrahide otojen doku en iyi implantasyon materyali olarak kabul edilmektedir. Son 50 yıl içinde metal alaşım endüstrisinde polimer madde kimyasındaki gelişmelere paralel olarak biyomateryallerin kullanımı da hızla artmış ve alloplastik materyaller plastik cerrahların en dinamik ilgi alanlarından birini oluşturmaya başlamıştır (1,2).

Vaskülarize veya konvansiyonel kemik grefti gibi otojen dokuların yetersizliği ve uygunsuzluğu yanında donör saha morbiditesi ağrı, alıcı alanda kemik rezorbsiyonu, ameliyat süresinin uzaması, ek ameliyat gerektirmesi gibi dezavantajları nedeniyle günümüzde alloplastik materyallerin kullanımı artmıştır (1-4).

Vücutta kemik yerine kullanılabilecek kemik yedeği (bone substitutes) olarak bilinen alloplastik materyaller; biyoaktif cam, hidroksiapatit (HA), trikalsiyum fosfat (TCP), karbon

bileşikleri, demineralize kemik, tip 1 kollajen ve metalik implantlardır. Kemik yedeği olarak kullanılabilecek, komşu kemiğin içine girmesine izin verecek ve hatta yavaş yavaş kendisi rezorbe olarak yerini oluşacak yeni kemik dokuya bırakabilecek materyaller geliştirmeye yönelik çalışmalar yapılmıştır (3).

Serbest doku aktarımı ve flep prefabrikasyonu gibi rekonstrüktif cerrahinin sınırlarını genişleten ve cerrahlara flep cerrahisinde pek çok yeni seçenek sunulmasını sağlayan yöntemlerin biyolojik materyallerle birlikte kullanılması da zor defektlerin cerrahisinde iyi bir seçenek olarak karşımıza çıkmaktadır (1,2). Flep prefabrikasyonu, rekonstrüksiyon için istenen doku komponentlerinin bir araya getirilerek vücutta olmayan bir flebin hazırlanmasını tanımlar. Çeşitli prefabrikasyon metodları mevcuttur (5).

Kullandığımız vasküler indüksiyon yöntemi ile flep prefabrikasyonu, daha önce bulunmayan yeni bir flep oluşturma şansı verir. Böylece seçilen herhangi bir bölgenin orijinal vasküler anatomisi nasıl olursa olsun, onu besleyecek vasküler bir taşıyıcı üzerinde prefabrike edilerek aktarılabilen bir flep haline getirilebilir. Vasküler taşıyıcı olarak kullanılan dokular kas, fasya, bağırsak, omentum, arter, ven ve arteriovenöz fistüldür (1,2,5). Yapılan tüm araştırmalar verici alanda en az morbidite oluşturacak şekilde defekte en uygun vasküler dokunun elde edilmesine yöneliktir. Her yöntemin avantajları yanı sıra dezavantajları da bulunmaktadır.

Bu çalışmada biyoaktif cam implant materyalini, vasküler indüksiyon tekniği ile prefabrike ederek istenilen şekil ve büyüklükte, kemik doku rekonstrüksiyonunda kullanılabilecek bir alternatif oluşturmayı amaçladık.

GENEL BİLGİLER

PREFABRİKASYONUNUN TARİHÇESİ

Flep prefabrikasyonunun, plastik ve rekonstrüktif cerrahi'ye girişi ile flep konusunda yeni bir çığır açılmıştır (5,6). Prefabrikasyonun tarihi 1930'lu yıllara dayanır. Beck ve Tichy, miyokardiyal perfüzyonu düzeltmek amacıyla sol ventriküle bir pektoral kas transferi yapmıştır. 1946'da Vinberg, internal mammarial arter transferi ile miyokardial perfüzyonu artırmaya çalışmışlardır (5).

Erol (7) 1976'da, bir damar üzerine deri grefti uygulayarak bir deri flebi prefabrike edebileceğini göstermiştir. 1981'de Yao (8), random patern bir deri flebini damar implantasyonu ile aksial paternli bir flebe çevirmiştir. Yao, ayrıca kompozit prefabrike bir flebin serbest flep olarak transferini de tanımlayan ilk kişi olmuştur (5).

Yao (8) 1982'de, ilk olarak prefabrikasyon terimini kullanmış ve vasküler indüksiyon tekniği ile bir deri flebi prefabrike edip, serbest flep olarak aktaran ilk kişi olmuştur. Baudet ve ark. (5) 1987'de transfer öncesi greftleme yaparak bir prefabrikasyon yapmışlar ve hazırladıkları flebi mikrovasküler olarak transfer etmişlerdir.

Kemik ve kıkırdak neovaskülarizasyonunda bir arter ve venin kullanımı 1987'de Stal ve ark. (9) tarafından rapor edilmiştir. 1987 yılında Fisher ve Wood (10), kemik revaskülarizasyonunda, kas-deri ve deri fleplerinin karşılaştırmasını yaparak osteokutan flep prefabrikasyonu konusuna katkıda bulunmuştur. 1988'de Hirase ve ark. (11), duyulu myokutanöz ve osteomyokutanöz serbest flep prefabrikasyonunu deneysel olarak göstermişlerdir.

Flep prefabrikasyonunda otojen kaynaklar kadar allojenik kaynaklar konusunda da çalışmalar yapılmıştır. Özcan ve ark. (12) 1991'de sıçanlarda allogreft fasyayı vasküler

indüksiyon ile prefabrike ederek random fleplerin yaşayabilir kısmının arttırılmasını amaçlamışlardır. Lee ve ark. (13) 2000 yılında demineralize allojenik kemiğin neo-osseöz flep prefabrikasyonunda kullanımı ile ilgili deneysel bir araştırma yapmıştır. Bu çalışmada bir rat modelinde otolog kemik greftleri ile demineralize allojenik kemik greftlerinin vaskülarizasyonu karşılaştırılmıştır.

Flep prefabrikasyonunda son gelişmeler ise doku mühendisliğinin plastik ve rekonstrüktif cerrahi'ye girmesi ile ivme kazanmıştır. Doku mühendisliği ile doku üretimi ve doku transformasyonu mümkün olmuştur. Bu konudaki çalışmalar 1991 yılında Khouri ve ark. (14) tarafından başlatılmıştır. Flep prefabrikasyonunda doku mühendisliği kullanımı ile ilgili ilk çalışmalardan biri olan bu araştırma, aslında kemik içeren kompozit fleplerin prefabrikasyonuna da kaynaktır. Kim ve ark. (15) 1993'te vasküler bir pedikül çevresine osteoblast ve hücre bağlayıcı "biodegradable" polimer transplante ederek vaskülarize bir kemik flebi oluşturulabileceğini göstermiştir. 1997 yılında Casabona ve ark. (16), poröz hidroksiapatit seramik model ile kemik iliği hücreleri kullanarak, vaskülarize kemik içeren kompozit flep prefabrikasyonu yapmıştır.

OTOJEN KEMİK

İlk kez 1921'de Walther tarafından tanımlanmıştır. Trepanasyon yapılan kemiğin yerine iadesinden sonra parsiyel bir iyileşme olduğunu görmüştür. Kemiğin tamamen iyileşmesini kemik rezorbsiyonu engellemiştir. 1885'de Macewen kraniyal defekte kemik parçalarıyla başarılı reimplantasyon bildirmiştir. Kranial defektlerin tamirinde kullanlan donör alanlar; tibia (1889), kranium (1890), kosta (1911), skapula (1912), iliak kemik (1914) ve sternum (1915)'dur. Birçok hekim, kraniofasiyal rekonstrüksiyonda otojen kemiği biyomateryal seçenek olarak kullanmaktadır. Wolfe (17)'a göre otojen kemik grefti ile yapılan rekonstrüksiyonun en önemli sorunu rezorbsiyondur.

KEMİK HİSTOLOJİSİ

Vücudun iskeletini oluşturan kemik yapı, önemli organları korur ve kan hücrelerini üreten kemik iliğine sahiptir. Kalsiyum, fosfat ve birçok iyonun deposudur aynı zamanda regülasyonunda rol oynar. Bu fonksiyonlarına ek olarak kas kontraksiyonlarını vücut hareketlerine çeviren bir sistemdir.

Kemik dokusu temel olarak, kalsifiye bir materyal olan kemik matriksi ile osteosit, osteoblast ve osteoklast adı verilen üç hücreden oluşur. Osteositlerin birbirileriyle ve kan

damarları ile olan bağlantıları kanalikül adı verilen ince silindirik boşluklar ile sağlanır. Tüm kemiklerin iç yüzeyi endosteum ve dış yüzeyi periosteum ile örtülüdür.

Kemik Hücreleri

Osteoblastlar: Osteoblastlar; Tip 1 kollajen, proteoglikan ve glukoproteinler gibi organik matriks elemanlarının sentezini yapar. İnorganik elemanların depolanması, yaşayan osteoblastlara bağlıdır. Osteoblastlar kemik dokusunun yüzeyinde yan yana bir epitel gibi dizilmiştir. Osteoblastlar kendilerini matriks ile çevreledikten sonra artık osteosit adını alırlar. Osteoblastlarda matriks sentezi hücre yüzeyinde olur ve bu oluşan yeni matriks tabakası daha önce oluşmuş kemik ile osteoblast tabakası arasındadır. Yeni oluşmuş matrikse kalsiyum tuzlarının çökmesi ile sonuçlanan bu olaya **kemik oppozisyonu** adı verilir.

Osteositler: Osteositler, osteoblastların kemik matriks sentezi sonrası kademeli olarak dönüşüme uğraması ile oluşur. Osteositler, matriks lamellaları arasındaki lakünalarda yerleşmişlerdir. Osteositler, matriks, kan damarları ve birbirileri ile, uzantıları vasıtasıyla temas halindedir ve kemik matriksin devamlılığında primer derecede önemli hücrelerdir. Osteositlerin ölmesi, kemik matriksin rezorbsiyonu ile sonuçlanır.

Osteoklastlar: Hareketli, büyük, çok uzantılı 5-50 nukleus içeren hücrelerdir. Kemik rezorbsiyon bölgelerinde "Howship Lakünaları" adı verilen alanlarda lokalizedir. Bu hücreler, monositlerin birleşmesi ile oluşurlar. Asit, kollajenaz ve birçok proteolitik enzim salgılayarak kemik rezorbsiyonunu sağlarlar.

Kemik Matriks

Organik ve inorganik komponentten oluşur. Kuru kemik matriksinin %50'sini inorganik komponent oluşturur. Kalsiyum ve fosfor çoğunluktadır, ancak bikarbonat, sitrat, magnezyum, potasyum ve sodyum da mevcuttur. Kalsiyum ve fosfor hidroksiapatit kristallerini oluşturur. Organik komponent, tip 1 kollojen ve zemin maddesinden oluşur. Kollojen liflerin hidroksiapatit ile ilişkisi, kemiğin sertlik ve direncini belirler.

Periosteum

Bir dış tabaka ve kambiyum adı verilen iç tabakadan oluşur. Dış tabaka kollajen lifler ve fibroblastlardan oluşmuştur. Periostun kollajen liflerinin dalları kemik matriksi delerek

kemiği periosta bağlar. İç tabaka daha çok hücreden yoğundur, bölünme ve osteoblasta farklılaşma potansiyeli olan hücrelerden oluşmuştur.

Endosteum

Kemiğin iç yüzeyindeki tüm kaviteleri kaplar ve tek tabaka yassı osteoprojenitör ve hematopoetik aktif hücre ve az miktarda konnektif bağ dokusundan oluşmuştur. Periost ve endosteumun görevi, kemik dokusunun beslenmesi, kemiğin onarımı ve büyümesi için yeni osteoblast sağlanmasıdır.

Kemik Tipleri

Kemikler, kortikal ve spongioz tiplere ayrılır (18-20). Kortikal kemikler daha yoğun olduğu için mekanik strese karşı daha dayanıklıdır. Spongioz kemiğin kaviteleri ve diafizdeki ilik kavitesi kemik iliği içerir.

Mikroskopik olarak, primer yani immatür (woven) kemik ve sekonder yani matür (lamellöz) kemik olmak üzere iki çeşittir.

Primer kemik, embriyolojik olarak gelişen ve kırık onarımı esnasında görülen ilk kemik dokusudur. Düzensiz dizilimli ince kollajen lifler karakteristiğidir. Primer kemik geçicidir ve yerini erişkinde sekonder kemiğe bırakır. Ancak kranial kemik suturalarına yakın yerde, diş soketlerinde ve bazı tendonların yapışma yerlerinde primer kemik olarak kalır.

Sekonder kemik, vasküler kanalların çevresinde konsantrik ve birbirine paralel, lameller tarzdaki kollojen liflerin dizilimi şeklinde görülür. Kan damarları, sinir ve konnektif bağ dokuyu içeren kanalı çevreleyen tüm kompleks lameller dokuya osteon adı verilir. Kortikal kemikte lamellalar farklı tiplerde organize olmuşlardır. Kansellöz (spongioz) kemikte ise osteon sistemi ince trabeküller nedeni ile gelişmemiştir. Bu kemikte beslenme çevredeki kan damarlarından difüzyonla sağlanır.

Kemik Oluşumu

Kemik iki şekilde oluşur:

1-İntramembranöz kemikleşme: Osteoblastlardan salgılanan matriksin direkt mineralizasyonu ile,

2-Endokondral kemikleşme: Daha önce oluşmuş olan kartilaj matriks üzerinde kemik matriksi birikmesi ile.

Her iki durumda da görülen ilk kemik dokusu primer kemiktir. Büyüme esnasında primer kemik ile birlikte rezorbsiyon alanları ve lamellalar şeklinde olan sekonder kemik yan yana görülebilir. Bu görünüm sadece büyüme döneminde değil erişkin hayatta da görülebilir.

İntramembranöz kemikleşme: Yassı kemiklerin kaynağıdır ve mezenkimal yoğunlaşma alanlarında meydana gelir. Bu kemikleşme tipi kısa kemiklerin büyümesinde ve uzun kemiklerin kalınlaşmasında da etkilidir.

Mezenkimal yoğunlaşma alanlarında önce hücre grupları osteoblastlara dönüşür. Osteoblastlar yeni kemik matriksi salgılar ve bunu kalsifikasyon izler (kemikleşme merkezi). Çok sayıda kemikleşme merkezi dairesel olarak büyüyerek birbirleri ile birleşir. Yeni gelişen kemik adalarına spikül adı verilir. Spiküllerin birleşmesi ile spongioz kemik oluşur. Spiküllerin arasındaki bağ doku, kan damarları ve mezenkimal hücreler ile dolar. Mezenkimal hücreler, daha sonra kemik iliğine dönüşür. Periost ve endosteum da mezenkimal dokudan gelişir.

Endokondral kemikleşme: Endokondral kemikleşme, oluşacak kemiğin küçük bir versiyonuna benzeyen hyalin kıkırdağın içinde meydana gelir. Bu tip kemikleşme uzun ve kısa kemiklerin oluşumundan sorumludur.

Basit olarak iki fazda oluşur. İlk fazda; kemiğe model olacak kıkırdak dokusunu oluşturan kondrositlerde hipertrofi ve destrüksiyon vardır. Bunun sonucunda kalsifiye kartilaj septaları ile ayrılmış lakünalar oluşur. İkinci fazda; osteoprojenitör hücreler ve kan kapillerlerinden oluşan osteojenik kökler, destrüksiyona uğrayan kondrositlerden kalan boşlukları doldurur. Osteoprojenitör hücreler osteoblastlara dönüşür, kartilaj septayı kemik matriksle örter. Kartilaj septalar kemikleşme için destek teşkil ederler.

Uzun kemikler silindirik bir şaftın (diafiz) iki ucundaki genişlemiş kartilaj (epifiz) modellerinden meydana gelir.

Embriyonik gelişimin geç dönemlerinde sekonder kemikleşme merkezi, epifizin ortasında oluşmaya başlar. Ancak tüm merkezler eş zamanlı oluşmaya başlamaz.

Kemik doku epifizi doldurduğunda kartilaj sadece iki yerde kalır. Artiküler kartilaj ve epifizyel plak. Epifizyel plak, epifiz ile diafiz arasındadır. Bu kıkırdak plak, büyüme oldukça gelişir ve esas olarak diafizyel merkez tarafından kemikleştirilir.

Kemik Büyümesi ve Remodeling

Kemik büyümesi, daha önce oluşmuş kemiğin parsiyel olarak yıkımı ve yeni kemik sentezi ile olur. Fakat bu yapım ve yıkım sırasında kemik şeklinin sabit kalması sağlanır. Kraniyal kemiklerin gelişiminde kemik sentezi, suturalara ve kemiğin dış yüzüne yakın periostta olurken, rezorbsiyon kemiğin iç yüzlerinde olur.

Uzun kemiklerin büyümesi epifizyel plağın osteojenik aktivitesiyle olurken, kalınlaşması ise periosttan yeni kemik sentezi ile olur.

Kemik dokusu, vücutta skar dokusu gelişmeden rejenerasyon yapabilme yeteneğindedir (19). Bir kemik kırıldığı zaman hasarlanan kan damarları o bölgede bir hematom oluşturur, kemik matriks ve hücrelerde yıkım olur. Hematom, matriks ve yıkılan hücreler makrofajlar tarafından ortadan kaldırılır. Kırık uçlarına yakın periost ve endosteumdaki osteoprojenitör hücreler çoğalır. Konnektif bağ dokuda oluşan kartilaj segmentlerinin endokondral kemikleşmesi ile primer kemik oluşur. Kırılan kemikte ayrıca intramembranöz kemikleşme de olur. Bu nedenle kırık alanlarında, kıkırdak, endokondral kemikleşme ve intramembranöz kemikleşme alanları aynı anda görülebilir. Böyle oluşan primer kemik trabekülleri geçicidir ve kemik kallus adını alır. Kallus yani primer kemik dokusu rezorbe olur ve yerini sekonder kemiğe bırakır. Kemik iyileşmesi kansellöz ve kortikal kemikte farklılık gösterir.

Kemik Grefti İyileşmesi

Kemik içeren doku defektlerinin rekonstrüksiyonunda tedavi seçenekleri arasında konvansiyonel kemik greftleri, vasküler ya da nonvasküler kemik greftleri kullanılabilmektedir. Konvansiyonel kemik greftleri, iyi vaskülarize yatak ve örtücü yumuşak doku içeren alıcı alana ihtiyaç duyarlar. Öncelikle baş-boyun rekonstrüksiyonu olmak üzere vücutta birçok yerde kemik greftleri kullanılmaktadır. Konjenital malformasyonlar, travma ve kanser cerrahisi sonrasında osteosentezin yetersiz kaldığı durumlarda kemik greftleri uygulanacak tedavi seçeneklerinden biridir. Vaskülarize kemik greftlerinde osteosentez daha hızlı başlar ve rezorbsiyon daha azdır (18).

Kemik greftleri, membranöz ve endokondral kemik greftleri olarak iki tiptir. Tüm kemik greftleri belirli bir oranda rezorbsiyona uğrarlar. Mezenkimal greftler, endokondral greftlere oranla daha az rezorbsiyona uğrar. Mezenkimal greftlerde neovaskülarizasyon ve osteosenteze başlama daha hızlıdır. Kemik greftlerinde, stabilite ve hareketsizlik vaskülarizasyonu hızlandırır ve rezorbsiyonu azaltır.

Kemik greftleri alıcı alana iki şekilde yerleştirilir. Ya kemik defekti alanında iki taraftaki kemikle temasta olacak şekilde, ya da augmentasyon amaçlı kemik doku üzerine yerleştirilir (onlay-augmentation) (18).

Osteogenez, etraftaki mezenkimal yumuşak dokuların veya kalmış kemik fragmanlarının katkısı ile oluşan bir hücresel cevap veya alıcı alana yerleştirilen osteonlar yolu ile yeni kemik yapımıdır. Osteonların kaynağı osteoblastlardır. Osteogenesis, kansellöz greftlerde kortikal greftlere göre daha belirgindir. Vaskülarize kemik greftleri de osteogenesis ile iyileşir (18,19).

Nonvaskülarize kemik greftlerinin alıcı alanda tutması bir takım mekanizmalar ile olur. Bunlar; osteoindüksiyon, osteokondüksiyon ve osteointegrasyondur.

Osteoindüksiyon, mezenkimal hücrelerin osteojenik hücrelere dönüşümünü ve sonuçta kemik oluşumu olarak tanımlanır. Osteoindüksiyon için öncesinde kemiğin demineralize olması gereklidir (19,21). Osteokondüksiyon ise kemik greftinin iskeletini kullanarak başlamış olan osteogenesisin devam etmesidir. Osteointegrasyon ise greft ile alıcı kemiğin tam bağlanmasını tanımlar. Kemik greftlerinde, osteoindüksiyon ve osteokondüksiyon ile yeni kemik oluşumu iki hafta içinde başlar. Osteogenesis hiçbir zaman bitmez. Kansellöz ve kortikal kemik greftlerinin histolojik özellikleri ilk 2 haftada aynıdır (18).

İlk safhada, greft etrafında yatakta oluşan pıhtılaşmış kan mevcuttur ve yataktan başlayan vaskülarizasyon greftin içine infiltre olmaya başlar (19). İlk üç gün greft içindeki ilikte hücre nekrozu başlar. Dördüncü günde ilik nekrozu ilerler. Kemik grefti etrafında kapillerler gelişir ve grefti saran granülasyon dokusu oluşur. Fibroblastlar, grefti saran fibröz kapsülden kemik iliğine doğru hareket ederler. Beşinci günden sonra greft etrafı tamamıyla alıcının inflamatuar reaksiyonu ile çevrelenmiştir. Granülasyon dokusu kemik iliğini invaze etmiştir. İyi vaskülarize ve fibröz bir matriks içeren ayrı bir fibroblast tabakası kemik greftini çevreler. Yedinci günde kemik greftinde daha büyük kemik gelişim odakları görülür (22). İkinci haftada greft yatağı fibröz granülasyon dokusu ile çevrelenmiştir ve osteoklastik aktivite artmıştır (19).

Bu noktadan sonra kansellöz kemik iyileşmesi, kortikal kemik iyileşmesinden ayrılır. Kansellöz kemik iki günde tamamıyla damarlar ile çevrelenir ve revaskülarizasyon iki haftada tamamlanır. Kansellöz kemik greftlerinde osteojenik hücreler öncelikle osteoblastlara dönüşürler ve önce kemik oluşumu başlar, bu oluşan kemik ölü kemik dokusunu çevreler. Daha sonra oluşan osteoklastik aktivite ile ölü kemik ortadan kaldırılır (19).

Kortikal kemiğin revaskülarizasyonu yavaştır ve genel olarak kortikal kemik greftleri altıncı günden sonra kan damarları tarafından penetre edilir. Tam revaskülarizasyon ise ikinci

ayda oluşur. Revaskülarizasyon için önce osteoklastik aktivite ile boşluk oluşturulur, sonra bu boşluklara kan damarları girişi sağlanır (19,23). Yeterli miktarda kemik boşluğu oluştuktan sonra rezorbsiyon durur ve ardından osteoblastik aktivite başlar. Kortikal kemik greftlerinin alıcı alana uyumu, yaşayabilirliği ve volüm korunması daha zayıftır. Kansellöz kemikler zaman içinde tamamıyla yeni kemik dokusuna dönüşürler, ancak kortikal greftler nekrotik ve canlı kemik dokusu karışımında kalır (5,19).

Bir kemik greftinde kemik oluşumu için üç öğe bulunmalıdır. Özel bir hücre, özel bir beslenme ve özel bir stimulus. Kemik greftinde osteogenez için özel olan hücreler mezenkimal kök hücreleridir. Bu hücrelerin başlıca dört kaynağı vardır: periost, intrakortikal alan, endosteum ve kemik iliğidir (5).

Bir kemik greftinin yaşamasında etkili faktörler vardır. Bunlar; donör alan, periost, greft oryantasyonu, kemik tipi ve greftin vasküler olup olmadığıdır (19).

Kemik greftleri, onlay olarak uygulandığı zaman kortikal tarafı yumuşak doku tarafına, kansellöz tarafı alıcı kemik tarafına yerleştirilirse viabilitesi daha iyi olur. Ayrıca onlay kemik greftleri, periostal gelişim olan tarafa konulurlarsa daha iyi yaşarlar. Eğer kemik bir defektif alana yerleştiriliyorsa greftin kansellöz yüzü alıcının kansellöz yüzüne yerleştirilmelidir.

Tam kalınlıklı membranöz kemik kortikal olmasına rağmen, vaskülarizasyonu endokondral kemikten daha iyidir.

Kemik greftleri vasküler olarak alındığında, daha fazla osteositin yaşadığı ve greftin alıcı alana uyumunun daha hızlı olduğu gösterilmiştir (19,24,25).

Bir kemik greftinin daha iyi tutması için bazı önlemler göz önünde tutulmalıdır. Alıcı alan ile greft arasında boşluk, hematom ya da nekrotik doku bırakılmamalıdır. Kansellöz greftlerin kalınlık limiti 5 mm tutulmalıdır. Kemik greftleri üst üste konarak greft kalınlığı arttırılmamalıdır. Otolog kemik greftleri yeni damar ve kemik oluşumu olan alanlara yerleştirilirse osteositlerin yaşaması kolaylaşır. Fiziksel sınırlarda mekanik olarak kompresyona maruz kalan greftlerde yeni kemik oluşurken, mekanik olarak gerici kuvvete maruz kalan greftlerde ise yerini kemik olmayan dokuya bırakma eğilimi vardır (26).

Kemik grefti alıcı alana yerleştirildiği zaman kallus ve yeni kemik oluşumu, hem greft hem de alıcı alan hücreleri tarafından oluşturulur. İkinci safha olan vasküler invazyon ise alıcı alan tarafından yönetilir. İnvaze eden damarlar; üçüncü safhada önceki kemik matriksin kaldırılması, dördüncü safhada ise yeni kemik ile yer değiştirilmesi olaylarını sağlar (26).

Daha iyi greft beslenmesi için kemiğe kan akımı olması şarttır. Eğer kemik grefti vaskülarize olarak taşınırsa osteojenik yaşayan hücre oranı daha fazla olur ve bu kemik segmenti sanki bir segmental fraktür gibi davranır. Vaskülarize kemik greftlerinin yeni yere

adaptasyonu daha hızlıdır. Bu greftlerin yaşaması ve osteointegrasyonu alıcı alandan bağımsızdır (19,24,25).

Kemik defektlerinin rekonstrüksiyonunda bir diğer tedavi seçeneği de alloplastik materyallerdir. Bunlar da konvansiyonel kemik greftleri gibi iyi bir vaskülarize yatak ve örtücü yumuşak dokuya gereksinim duyarlar.

ALLOPLASTİK MATERYALLER

Çeşitli organları replase etmek, hacimlerini arttırmak veya bazı vücut fonksiyonlarını tamamlamak amacı ile kullanılan yabancı maddeler, alloplastik materyal (biyomateryal) olarak isimlendirilirler. Çoğu zaman vücutta kalıcı olarak kullanılan bu materyaller toksik ve kanserojen olmamalı, biyolojik uyum ve uygunluk göstermeli ve immünolojik olarak kabul görmelidir. Alloplastik materyaller geleneksel olarak "implant" olarak da isimlendirilirler (4).

Sentetik bir biyomateryalin olabildiğince inert olmasının yani çevre doku ile etkileşiminin az olmasının, canlı dokular ile uyumunu arttıracağı görüşü 1960'larda ağırlık kazanmıştır. Ancak 1980'lerde kontrollü bir metal-doku ilişkisinin, yani biyoaktivitenin canlı dokular ile uyumluluğu arttırdığı anlaşılmıştır. Biyokompatabilite, yani canlı dokular ile uyumluluk, bir materyelin özel bir uygulamada, bir konak cevabı ile birlikte işlev görme yeteneği olarak tanımlanmaktadır (3).

Biyo-uyumun pek çok araştırıcı tarafından kabul edilen tanımı; "materyalin, uygulandığı doku üzerinde beklenilen biyolojik cevabı oluşturma yeteneği" şeklindedir (27).

Yüzyıllardır cerrahlar, yabancı maddeleri vücut yaralanmalarını onarmak için kullanmışlardır. Başarıya ulaşan en erken girişimler, Lister'in 1880'lerin sonlarında aseptik tekniği tanımlamasının ardından görülmüştür. Metaller özellikle altın frontal kemik tamirinde kullanılmıştır. 1500'lerde yarık damak onarımında altın plaklar kullanılmıştır. Hansmann, 1886'da nikel ile kaplı çeliği internal fiksasyonda kullanmıştır (3).

Gluck 1888'de, fildişinden yapılmış klempleri kullanmıştır. Jassinowsky 1889'da, günümüzde de hala kullanılan ipeği kullanmıştır. Gümüş birçok cerrah tarafından çeşitli kaplamalarda kullanılmıştır. Meyer 1902'de, geniş hernileri kapatmak için gümüş teller kullanmıştır. Robb 1907'de, abdominal fasyayı kapatmak için gümüş tel kullanmıştır. Cushing 1911'de, cerebral tümörlerin rezeksiyonu sırasında meydana gelen kanamayı durdurmak için gümüş bağlama klipsleri kullanmıştır. Muhtemelen en erken dökümante edilmiş implant çalışması Levert'e aittir. 1829'da çeşitli metal iplikler kullanmıştır. Deneysel olarak altın, gümüş, kurşun, ve platin uygulamış ve köpeklerde en az irritan olanın platin olduğunu bulmuştur (3).

Materyal formasyonu ve ürün geliştirmedeki en önemli adımlar II. Dünya Savaşı sırasında ve sonrasında olmuştur. Yabancı implant materyali kullanımındaki büyük ilgiye rağmen sağlıklı bir şekilde alloplast kullanımı 1940'ların sonlarını bulmuştur (3).

İlk olarak Scales 1953'de, kullanılabilecek ideal implantların özelliklerini şöyle sıralamıştır (3,27):

1. Yumuşak dokular tarafından fiziksel olarak etkilenmemeli
2. Bir inflamatuar veya yabancı cisim reaksiyonuna sebep olmamalı
3. Alerji veya hipersensitiviteye sebep olmamalı
4. Kimyasal olarak inert olmalı
5. Karsinojenik olmamalı
6. Yapısını ve devamlılığını koruyabilmeli (dayanıklı olmalı)
7. İstenilen şekil verilebilmeli
8. Sterilize edilebilmeli

Bunlara ek olarak implant materyeli radyolusen olmalı, BT, MR incelemelerini engellememeli ve hasta tarafından kabul edilebilir olmalıdır.

İnsan vücudunda biyomateryallerden beklenen işevler şöyle gruplanabilir (3,27):

1. Yük iletimi ve stres dağılımını sağlamak: Kas iskelet sisteminin bölümlerinin yerine geçmek ya da onları desteklemek amacıyla kullanılan implantlar genellikle bu amaçlıdır.
2. Eklem işlevlerini yerine getirmek
3. Kan akımını kontrol etmek: Yapay kalp kapakçıkları, damar protezleri bu gruptadır.
4. Diğer sıvı akışlarını sağlamak ve kontrol etmek: Şantlar ve idrar sondaları
5. Kanamayı engellemek: Damar klipleri ve spongostan gibi materyaller bu gruptadır.
6. Boşluk doldurmak: Diş dolgu materyalleri
7. Elektriksel uyarı oluşturmak ve uygulamak: Kalp pilleri, kırık tedavisinde kullanılan elektrodlar bu gruptadır.
8. Işık iletimini sağlamak: Kontakt lensler, intraoküler lensler
9. Ses iletimini sağlamak: Orta kulaktaki kemikler yerine kullanılan materyaller
10. Bazı ilaç ve maddelerin kontrollü uygulamasını sağlamak: Damar içi kateterler
11. Doku rejenerasyonuna rehberlik etmek: Sütür materyalleri, fasya defektleri tamirinde kullanılan meşler, silikon rodlar
12. Bazı fizyolojik olayları engellemek: Doğum kontrolü için kullanılan intrauterin araçlar

Biyomateryallerin Olası Etkileri

Biyomateryallerin konakçıda oluşturdukları etkiler dört ana gruba ayrılabilir (3,27):

1. Biyotolere etki: Biyomateryal uygulandığı bölgede, sınırlı fibröz bir doku ile çevriliyorsa biyotolere etkiden söz edilir

2. Biyoinert etki: Çoğu zaman materyaller uygulandıkları dokuyu, dokularda kendilerinde uygulanan materyeli etkilemek çabasındadır. Biyoinert etki, bu tür etkileşimin görülmediği materyal konakçı ilişkisine verilen addır. Bu tür etkide biyomateryal, uygulandığı dokuyla, arada sınırlı fibröz bir doku olmadan birleşir.

3. Biyoaktif etki: Biyomateryal, uygulandığı dokuda benzer hücrelerin oluşumunu aktive ediyorsa biyoaktif etkiden söz edilir.

4. Toksik etki: Biyomateryallerin, alerjik, immün, nonimmün, mutajenik, karsinojenik ve inflamatuvar etkileri olabilir.

Vücuda yerleştirilen bir biyomateryal ile dokular arası etkileşim dört ana grupta incelenir (3,27):

1. Materyal ve doku teması yüzeyindeki erken fiziksel ve kimyasal etkileşimler: Katı olan materyal ile kan, serum veya ekstrasellüler sıvı arasındaki temas soncunda protein ve glikoprotein gibi makromoleküller, implant yüzeyine adsorbe olur.

2. Canlı ortamın materyal üzerine etkileri: Metallerin oksidasyonu, korozyonu, polimerlerin depolimerizasyonu, çapraz bağlanması, degradasyonu, seramiklerdeki yaşlanma ve çözülmeler.

3. Dokuların yakın komşuluklarında materyale karşı cevapları (lokal doku cevabı): Vücudun bir biyomateryale tipik cevabı akut non-spesifik bir inflamatuar yanıttır. Bu genellikle günler ya da haftalar içinde yatışır ve implant bening fibröz bir doku ile çevrelenir. Eğer implant yüzeyi pürüzlü ve düzensiz ise bu kapsülün kalınlığı artar. Eğer aynı materyal tanecikli bir formda konursa granülamatöz bir cevap oluşur. Küçük partiküller fagosite edilir, büyükler ise fibröz doku ve iltihap hücreleri ile çevrelenir, makrofaj veya dev hücreler içinde görülürler.

4. Doku-materyal yüzeyindeki reaksiyonlar sonucu ortaya çıkan ürünlerin vücut içinde taşınmasıyla uzak veya sistemik etkileri: Oluşan aşınma ürünleri ya metabolize edilerek vücuttan atılırlar ya da bazı dokularda birikirler. Eğer dokuları irrite edici etkileri varsa geçtikleri ya da depolandıkları organlarda değişikliklere neden olabilirler.

Biyomateryallerin Uygulanması

Biyomateryal uygulamalarında antibiyotik kullanımı şiddetle önerilmektedir. Önerilen, ilk dozun ameliyattan önce verilmesidir. Çünkü antibiyotiklerin kemikte yeterli doza

ulaşmalarında 15-60 dk gecikme olabilir. Ek intraoperatif dozlar her 4 saatte bir yapılmalıdır (3,27).

İmplantın sert-keskin köşe ve kenarları şekillendirilmelidir. Mümkün olduğunca cilt altında derine gömülmelidir. Üzerindeki dokunun gerilmemesine dikkat edilmelidir. İnsizyon implantın konduğu yerden mümkün olduğunca uzaktan yapılmalıdır. İmplantın üzerine pudra, tüycükler vs. yapışmasını engellemek için mümkün olduğunca bir alet yardımıyla tutulması gerekir. Yumuşak doku replasmanı için mümkün olduğunca sert materyal kullanılmamalıdır (3,27).

İmplant Materyallerinin Sınıflandırılması

Günümüzde kullanılan biyomateryallerin sınıflandırılması Tablo 1'de verilmiştir:

Tablo 1. İmplant materyellerinin sınıflandırılması (4,27).

<table>
<tr><td>1.Metaller
• Paslanmaz çelik
• Kobalt-krom alaşımları (Vitalyum)
• Titanyum
• Altın</td><td rowspan="3">2.Polimerler
• Elastomerler
• Silikon (Silastik)
• Polyurethane
• Plastikler
• Polyamid (Naylon)
• Polyethylene (Dacron, Mersilen)
• Polypropilene (Prolene)
• Polyvinylether (Ivalon)
• Fluorokarbonlar
• Polytetrafluoroethylene (Teflon, Goretex, PTFE)
• Polytetrafluoroethylene / karbon (Proplast)
• Yapıştırıcılar
• Cyanoacrylate (doku yapıştırıcısı)
• Polymethylmethacrylate (Cranioplast) (PMMA)
• Jeller
• Hydroxyethyl Methacrylate (HEMA)
• Rezorbe olabilen polimerler
• Polyglycolik acid (Dexon)
• Polyglactic acid (Vicryl)
• Polydiaxonone (PDS)</td></tr>
<tr><td>3.Biyolojik materyaller
• Kollajen
• Fibrel
• Hyaluranic Acid
• Kartilaj</td></tr>
<tr><td>4.Seramikler
• Hydroxyapatite
• Tricalcium Phosphate
• Karbon
• Cam</td></tr>
</table>

1. Metaller: Metaller kırılmış ya da osteotomize edilmiş kemik fragmanlarını bir arada tutmak için yeterli dayanıklılığa sahiptirler. Bu amaçla tel, plak, vida, rod, çivi gibi biçimlerde kullanılırlar. Metallerden ayrıca eklem protezleri komponentlerinin yapımında da yararlanılır. Kırık tedavisinde kullanılıkdıklarında eğer korozyona yüksek direnci olan bir alaşım kullanıldıysa önemli bir sorun çıkmaz. Bu amaçla kullanımda esas sorun kemik kaynaması olduktan sonra ortaya çıkar. Eğer metal kemiğe bağlı olarak bırakılırsa iki problem meydana gelir (3,27).

a. Metallerin degradasyonu değişik korozyon mekanizmaları ile olur. Doku, birçok materyale olduğu gibi metale karşıda reaksiyon verir ve bunun sonunda korozyon ortaya çıkar. Korozyon ürünleri de doku için potansiyel irritan ya da toksik olarak davranır (27).

b. Kemik iyileşmesi süreci içinde istenen bir özellik olan fragmanları çok rigit bir halde bir arada tutulması, kaynama tamamlandıktan sonra bir dezavantaj haline gelir, çünkü kemiğin dinamik bir karakteri vardır, yapısının ideal durumda kalabilmesi için mekanik stres gerekir. Kemik doku sürekli olarak rezorbsiyon ve yeni kemik yapımının oluşturduğu bir denge ile remodele olur. Eğer bir kemik normalden daha az bir strese maruz kalırsa denge bozulur ve kemik dokuda rezorbsiyon ön plana çıkar. Bu da kemiğin mineralizasyon safhasında kayıpla birlikte, artan bir poroziteye ve kemikte zayıflığa neden olur. Örneğin kemikle aynı kesit alanına sahip bir plak eğer kemiğin elastik modulusunun 10 katına sahip olan paslanmaz çelikten yapılmışsa yükün % 90'ı bu plak üzerinde aktarılır ve alttaki kemik porotik hale gelerek sonradan spontan refraktürler oluşabilir. Bundan dolayı iyileşmenin tamamlanması ile birlikte bu implantların vücuttan çıkarılması tercih edilir. Buna gerek kalmaması için iyileşmenin tamamlanmasından sonra biyodegradasyona uğrayarak vücut içinde eriyebilen değişik polimer ve kompositler üzerinde çalışılmaktadır. Pratikte en fazla kullanılan metaller, paslanmaz çelik, kobalt ve titanyum alaşımlarıdır (27).

Paslanmaz çelik: Metal implantlar arasında ilk kullanıma giren paslanmaz çelik erozyon, biyokompatabilite ve yorgunluk ömrü gibi açılardan diğer alaşımların gerisindedir. Yüzeyinin poroz kaplanması olanağı günümüz şartlarında yoktur. Plak ve vida da kullanıldığında, çukurlaşma ve yarık korozyonuna yüksek oranda maruz kalır. Paslanmaz çelik, plaklar, vidalar, K-teli, kranial plaklar, dental implantlar, nöral elektrotlar, pacemakerlar, kardiyak valvler, sütür materyalleri, hemostatik klipler ve rodların yapımında kullanılmaktadır (27).

Kobalt-Krom alaşımlar: Memeli organizmalarda esansiyel element olarak bulunan kobalt, doğada kobaltit ya da simaltit formda bulunur. Tıpta en yaygın kullanıma sahip materyallerdendir. Katıldığı alaşımın elastikiyet modülünü arttırır. Alaşıma % 35-66 oranlarında ilave edilir. Alerjik yan etki insidansı % 1 kadar olup kadınlar daha duyarlıdır.

Kobalt alaşımları korozyona paslanmaz çelikten daha dirençlidir. Yorgunluk dayanıklılık ve elastik modulusları paslanmaz çelik ve titanyumdan daha yüksektir. Kobalt-krom-mobilden alaşımı vitalyum olarak da bilinir. BT ve MR incelemelerinde artefakta neden olurlar (27).

Titanyum alaşımları: Katıldığı alaşımlara sertlik kazandıran hafif bir metaldir. İnvitro korozyon direnci son derece iyidir. Korozyona olan direnci nedeniyle dokulara iyon salınımları hemen hemen hiç yoktur. Korozyona olan direncin saf titanyum yüzeylerde oluşan oksit tabakasından kaynaklandığı bilinmektedir. Bu aynı zamanda metale doku dostu bir özellik kazandırmaktadır. Titanyum dioksitten oluşan koruyucu yüzeyleri oldukça inerttir ve bu tabaka hasara uğradığında kolayca yeniden oluşabilir. Bunun nedeni atmosferle temas ettiğinde 10^{-9} saniye içinde yüzeyinde bir oksit tabakası oluşmasıdır. Oksit tabakası 1 sn içinde 2-5 nanometre kalınlığa ulaşabilir. Elastisitesi, kemik elastisitesine diğer metallere göre daha yakındır (kemiğin 5-7 katı). Yüksek sürtünme katsayıları nedeniyle eklem yüzeyleri için ideal değildirler. Eklem yüzeyleri için kobalt-krom alaşımları ve seramikler daha uygundur. Titanyum alaşımları plaklar, vidalar, miniplaklar ve mikroplaklar gibi birçok rijit fiksasyon sisteminin üretiminde kullanılmaktadır. Bu implantlar kraniomaksillofasiyal fiksasyonda kullanılmaktadır. Bu alaşımlar BT ve MR incelemelerde artefakt olarak görülebilirler. Herhangi bir titanyum alerjisi, toksisitesi ya da tümörojenik etki rapor edilmemiştir (27).

Altın: Biyouyumluluğu en iyi metal alaşımlardan biridir. Romatoid artrit, diskoid lupus gibi sistemik hastalıkların tedavisinde, altın tiyoglukoz ya da altın tiyomalat preparatları şeklinde intravenöz kullanımları da mevcuttur. Saf altın yumuşak ve işlenebilir bir metaldir ve normal atmosferik şartlarda okside olmaz. Ancak güçlü oksidatif koşulların varlığında oksidasyon gerçekleşir. Korozyona yeterli direç gösterebilmesi için bir altın alaşımının en az %75'nin altın oluşması gerekir. Altın diş hekimliği ve plastik cerrahide özellikle fasiyal paralizide üst göz kapağına altın plak halinde implante edilerek göz kapağının kapanma defektlerinin tedavisinde kullanılmaktadır (27).

2. Polimerler: Polimerler içlerinde karbon elementinin dağıldığı uzun organik molekül zincirleri tarafından oluşturulur. Kristal ya da kristal olmayan iki farklı kompozisyonda bulunabilirler. Kristal yapıda olanlar organik çözücülere daha dayanıklıdır ve gaz geçirgenliği daha azdır. Biyomateryal olarak genellikle stresin az olduğu yumuşak doku rekonstrüksiyonlarında kullanılırlar. Polimerleri diğer biyomateryallerden ayıran en önemli özellik mekanik performanslarıdır. Streslere dayanıklılıkları ve elastikiyet modülleri pek çok implant materyalinden düşüktür. Ancak elastikiyetleri özel kullanım alanlarına olanak sağlar (3,27).

a. Elastomerler:

Silikon : Silikonlar ilk olarak 1943'te üretilmişlerdir. O tarihten bu yana insan hayatında neredeyse vazgeçilmez olmuşlardır (3,4,27).

Yapıyı polidimetilsiloksan ve silikonoksit polimerlerin terminal hidroksil grupları arasında çapraz bağlantılar oluşturur. Biyomateryal olarak kullanımı 1940 lı yılların sonlarına denk düşer. Bugün mükemmel fiziksel özelikleri nedeniyle oldukça geniş kullanım alanları vardır. Esas yapı dimetilsiloksandır ancak az miktarda başka organik ve inorganik maddelerde kompozisyona eklenebilir. En önemli avantajları otoklavda strelizasyona izin veren ısı dirençleri ve uzun raf ömürleridir. Biyolojik açıdan inert olması, oksidasyona uğramaması, sıvılardan etkilenmemesi ve fiziksel özelliklerini uzun süre korumaları diğer avantajlarıdır. Çok güçlü asidik yapılardan bile etkilenmezler. Bu yüzden silikonların biyouyumları mükemmele yakındır. Toksik etkileri hemen hemen hiç yoktur. Bazı deneysel çalışmalarda hapten benzeri antijenler gibi davrandıklarını gösteren ipuçları vardır ancak şu ana dek bu nedenle başarısız olmuş bir uygulama yoktur. Pek çok polimerin aksine silikonlar trombojenik davranırlar ancak bunun asıl nedeni yapılarında bulunan silica dolduruculardır. Mükemmel fiziksel özellikleri, yanlış uygulamalardan kaynaklanan nedenlerle bozulabilir. Bunun en önemli nedeni yüzeye kan yağlarının adsorbe olmasıdır. Kan yağlarının adsorbsiyonu, genellikle yüzeyin aşınması ve mikroçatlakların oluşumuna neden olur. Oluşan mikroçatlaklar kalsiyum iyonlarının tutunması için uygun alanlardır. Tutunan kalsiyum iyonları, mekanik özelliklerini de yok ederek başarısızlığa neden olabilir. Fiziksel stabilitenin uzun süre korunabilmesi için, silikonların yüzeyleri pürüzlendirilebilir. Su adsorbsiyonunun hemen hemen hiç olmadığı polimer çeşitlerindendir. Biyomateryal olarak silikonlar kontur değişiklikleri ve eklem rehabilitasyonunda kullanılırlar. Temporomandibular eklem (TME) rehabilitasyonunda kullanılan splintler için oldukça uygun materyallerdir. Ayrıca çene yüz protezi yapımında ve tam protezlerin altında doku düzenleyici olarak kullanılırlar (3,4,27).

Silikonun kimyasal ve fiziksel özellikleri aşağıdaki şekilde listelenebilir (27).

- Termal ve oksidatif stabilite
- Düşük yüzey gerilimi
- Hidrofobik yapı
- Zamana dayanıklılık
- Çok yönlülük
- Yapışmazlık
- Minimal doku reaksiyonu

- Vücut tarafından değiştirilememe

Silikon implantlar birçok alanda kullanılmaktadır:

Orbital taban rekonstrüksiyonunda, malar augmentasyonda, maksiller ve zigomatik rekonstrüksiyonda, mandibuler kondil rekonstrüksiyonunda, kulak rekonstrüksiyonunda, çene rekonstrüksiyonunda, nazal augmentasyonunda, meme augmentasyonu ve rekonstrüksiyonunda, elin küçük eklem artroplastilerinde, ilk basamak tendon rekonstrüksiyonunda (silikon rod), kranioplasti ve alın kontürü düzeltilmesinde, doku ekspansiyonunda ve skar revizyonlarında kullanılırlar (27).

Silikon implantların dezavantajları şunlardır (27):

- Cerrahi girişim sırasında alındaki kontura tam adaptasyon gösteremezler
- Silikonu uygun biçimde yontmak, pürüzlü keskin kenarlara sebep olabilir ve şekillendirme genellikle zordur
- Materyali defektin orijinal şekline uygun bükmek olanağı yoktur, hemen eski halini yeniden alır.
- İmplantı stabilize etmek için genellikle çevre dokulara sütüre etmek gerekir.
- İmplant yer değiştirebileceği gibi çevresinde kapsül kontraktürü de gelişebilir.

Poliüretan: 1900'lü yılların başında Almanya'da üretilmiştir. 1950'lerin ortalarında kemik replasmanında kullanılmışlardır. Polieter ve poliester olmak üzere iki formu vardır. Polieter formu neme daha az duyarlıyken, poliester formu likitlerden daha fazla etkilenir. Genede su adsorbsiyonu açısından en uygun polimerik materyallerdendir (3,27)

b. Plastikler:

Polyamid (Naylon, Supramid): Naylon olarak da bilinir. Genellikler monoflaman fazdadır. İmplantasyondan 2 hafta sonra tensil kuvvetinin yaklaşık %25'ni kaybeder. Naylon, sütür materyali olarak ve yumuşak dokuya yapışmasını sağlamak için silikon veya metal elektrotların kaplanmasında kullanılır (3,27).

Polyethylene (Dacron, Mersilen, Medpor, Marlex): Polietilen inert bir materyal olmakla birlikte biyokompatabilitesi yüksektir. İnvivo olarak çok az yapışma ve inflamatuar cevap gösterir. Kimyasal rezistansı, tensil gücü yüksektir. 3 farklı tipi vardır; düşük yoğunluklu, yüksek yoğunluklu ve ultra yüksek yoğunluklu (3,27).

Medpor (Porex Surgical, College Park, GA), yüksek dansiteli poröz polietilen implanttır. Fasiyal augmentasyonda kullanılır. Polietilen reçine düz alifatik karbon zincirlerine sahiptir. Gözenekli polietilen implant degradasyonuna ait kanıt çok azdır. Fasiyal iskelet defektleri yerine kullanıldıklarında yumuşak doku ve kemiğin içine girmesine izin

verir. Non antijenik, nonallerjenik, nonrezorbabl, oldukça stabil ve kolay fikse edilebilir bir implant materyalidir. Medpor implantlar; malar bölge, çene, nazal bölge, orbital rim, orbital taban ve kraniyal bölge rekonstrüksiyonunda kullanılmaktadır. Ayrıca yanık sonrası kulak rekonstrüksiyonunda da kullanılmaktadır. Yaremchuk, tam bir iskelet augmentasyon için üç anahtar manevra tanımlamıştır: 1- augmente edilecek alanda geniş subperiostal alanda poş hazırlama, 2- hareketi kısıtlamak için alttaki iskelete implantın vida ile fiksasyonu, 3- implant kenarları ile fasiyal iskelet arasında yumuşak geçişin sağlanması için implantın yerinde şekillendirilmesi (3,14,27).

Polypropylene (Prolene): Saflaştırılmış ve kurutulmuş bir polimerden kimyasal olarak elde edilmiş bir monoflamandır. Çok yüksek bir tensil kuvveti vardır ve bunu kaybetmez (invivo 2-6 yıl). Kullanılan en hafif, en dayanıklı ve en inert sütür materyalidir. Ayrıca cerrahi meş olarak da kullanılmaktadır (27).

c. Fluorokarbonlar (Teflon, Goretex, Proplast):

Kimyasal yıkılmaya dayanıklı materyallerdir. Goretex karın ve göğüs duvarı tamirinde kullanılmaktadır (27).

Politetrafluoroetilen (PTFE): PTFE, in vivo olarak polietilenden daha az yapışma ve inflamatuar cevapla daha az reaksiyon verir. PTFE nin su almama özelliği onu yüksek derecede hemokompetibl kılar. Tromborezistan özelliği nedeniyle vasküler protezlerin yapımında kullanılır (27).

Teflon, nonkarsinojeniktir, sterilize edilebilir ve hiçbir çözücüyle çözülemeyen kimyasal olarak inert bir maddedir (27).

Goretex, PTFE den üretilmiştir. Yumuşak ve dayanıklıdır. Sütürler, yumuşak doku yamaları ve subkutanöz augmentasyon materyali olarak kullanılır. İnert, nonallerjenik, nonkarsinojenik ve düşük infeksiyon oranına sahiptir. Fasiyal estetik cerrahide, göğüs ve karın duvarı faysa defektlerinin onarımında kullanılır (27).

d.Yapıştırıcılar:

Cyanoacrylate (doku yapıştırıcısı): Çabuk katılaşan, biyoyıkımlı doku yapıştırıcıları, yara kenarlarını bir arada tutan yapışkanlar olarak veya açık yaralarda kan durdurucu bir ajan gibi etki edecek şekilde yapıştırıcı polimerik film tabaka yapmak üzere dokuyla temas ettiklerinde polimerize olurlar. Bunlarda problem idrardaki yıkım ürünlerinin toksisitesidir (27).

Polymethylmethacrylate (PMMA) (Cranioplast): PMMA Kendiliğinden donan akrilik bazlı bir reçine olan polimetilmetakrilat, eklem komponenetlerini kemiğe bağlamak ve kranial

veya fasiyal kemik desteği olarak kullanılabilir. İnsandaki ilk kullanımı 1940 yılında Zander tarafından olmuştur. Otojen kemik kullanımında görülen %30-40'lık rezorbsiyona akrilik reçineler dirençlidir. Cerrahi fiksasyonu kolaydır, hızlı fikse edilebilir, dansitesi kemiğe benzerdir ve uzun süreli yumuşak doku toleransı vardır. Otörler, daha evvel infeksiyonu olmayan kranioplasti gereksinimi olan yetişkin hastalarda en iyi seçeneğin "methylmethacrylate" olduğunu belirtmektedir (14). Tek sorun bu maddenin inert ve şekil değiştirmeyen dolayısıyla şekil değişikliklerine uyamayan bir materyal olmasıdır. Bu durum büyüyen bir çocukta rekonstrüksiyon gerektiğinde önem kazanmaktadır (14,27).

Sert Doku Replasmanları (SDR): Sert doku replasmanları (HTR; Walter Lorenz Surgical, Jacksonville, FL) PMMA substratlarından oluşan polimerik bileşik olup PMMA'yı dış yüzeyden korumak için polihidroksietil ve kalsiyum hidroksit koruyucu kaplanmıştır. %20-30 materyal gözenekliliği vardır (150-350 mikron), negatif yüzey elektrik yüklüdür (-8;-15 mV) ve kompresyona dayanıklı bir yapısı vardır (50,000 lb/in^2 parçacık formunda ve 5000 lb/in^2 kalıp formunda). Delikli yapısı vasküler gelişim sağlar. Hidrofilik yüzeyi sayesinde implantasyon öncesinde antibiyotikli solüsyonla ıslatıldığında bakteriyel adezyonları azaltır. Ek olarak negatif yüzey yükü implanta bakteri adezyonunu engeller (14).

e. Jeller:

Hydroxyethyl Methacrylate (HEMA): Yegane hidrofilik akrilik polimer olan hidrojeller, bünyelerine su alarak, yumuşak kıvrılabilir jele benzer yapılar oluşturur. Çoğu HEMA dan köken alır ve yumuşak kontakt lenslerin ve ilaçların dönem dönem salınımlarına izin veren yarı geçirgen membranlar, yara pansumanları ve dializ cihazlarının yapımında kullanılır (27).

f. Rezorbe olabilen Polimerler:

Biyolojik olarak yıkılabilen polimerler çeşitli uygulama alanları bulurlar: sütürler, temporal iskeletler, yapıştırıcılar ve implante edilebilen ilaç sistemleri gibi (27).

Poliglikolik asit (Dexon): Absorbe olan sentetik bir materyaldir. 60-90 günde absorbe olur, 30 günde tensil kuvvetinin tamamını kaybeder (27).

Poliglaktik asit (Vicryl): %90 glikolid ve %10 laktidden oluşan sentetik, absorbe olabilen kopolimerdir. Dokuda daha rahat kayması ve daha iyi düğüm tutması için kalsiyum stearat ile kaplanmış formu da vardır. 60-90 günde absorbe olur ve tensil kuvvetini 30-32 günde kaybeder (27).

Polydiaxonone (PDS): uzun zincirli bir polidiaksanon homopolimeri olan bu madde vikril ve dekson gibi karbon, hidrojen ve oksijenden oluşur. 160-180 günde rezorbe olur ve tensil gücünü 50-60. günde kaybeder.

3. Biyolojik materyaller: Kollajen (Zyderm, Zyplast): İnsanlarda kontur deformitelerinin düzeltilmesi için enjekte edilebilen biçimde insan ve sığır kollajeninin kullanılması ilk defa Knapp ve ark. tarafından 1977 de tarif edilmiştir. Diğer tip implantlarda olan problemler arasında kapsül formasyonu ve implantın yer değiştirmesi vardır. Enjekte edilebilen kollajen bileşiktir ve alıcı yatak tarafından biyodegradedir ve enkapsüle olmaz (27).

Yüksek derecede saflaştırılmış formda enjekte edilebilen kollajen Collagen Company tarafından, sığır kollajeninden üretilmiştir. Zyderm 1 denilen ilk ürün 1981 den beri geniş bir kullanım alanı bulmuştur. İnsan kollajenine benzeyen bu materyal, bir seri enjeksiyon halinde hastanın birkaç kez hastaneye başvurmasıyla ince uçlu bir iğne yoluyla verilir. Diğer ürünler sonradan geliştirilmişlerdir. Materyallere reaksiyonlar geçici, düşük insidanslı ve kendiliğinden sınırlanan cinstedir. Uygun yerleştirme, iyi hasta seçimi ve uygun tekniğin kullanıldığı durumlarda bu materyal, küçük kontür düzensizlikleri kadar, küçük kırışıklıkların düzeltilmesinde de başarılı olmaktadır. Likit silikon gibi enjekte edilebilen kollajen, ciltteki çöküntüleri çevredeki deri seviyesine kadar eleve edebilir. Glabellar ve nazolabial çizgiler, enine olan alın çizgileri ve akne skarlarında kullanılabilir.

Zyplast, enjekte edilebilen kollajenin üçüncü sıklıkta kullanıldığı kollajen şeklidir ve Zyderm 1 ve 2 den daha rijit bir materyaldir. Yüzeyel dermis içinde kolayca yayılmaz ve yüzey şişliklerini önlemek için derin dermise uygulanır. Zyplast, implanttan salgılanan su nedeniyle, implante edilen hacmin % 30-40 kadarının kaybı meydana gelir. Daha kalın olması ve daha iyi volüm tutması nedeniyle, glabellar ve nazolabial çizgiler, rinoplasti sonrası defektler ve materyalin derin dermise implante edilebileceği diğer alanlarda Zyplast kullanılması önerilir (27).

Hyaluronik asit: Bu preparatlar da, enjekte edilebilen kollajen preparatları gibi kullanılır. Süperfisiyel olarak enjekte edilir. Özellikle dudak bölgesinde kullanılır. 6 ay sonra % 20-50 kadarı rezorbe olur (27).

Fibrel: Jelatin toz ve epsilon aminokaproik asit karışımıdır. Deprese skarlar ve yüz kırışıklarının tedavisinde kullanılır (27).

Kartilaj: İlk kez 1865 te Bert tarafından hayvanlarda kullanılmıştır. 1961 de Dingman ve Grabb allojenik kartilajı kullanmışlardır. Kollajen ve mineral içeren ekstraselüler matriksi bulunur. Ekstrasellüler matriks tüm kıkırdak çeşitlerinde aynıdır. Allojen kartilaj hazırlanırken hipertonik tuz solüsyonu içinde bekletilerek hücreler parçalanır ve doku aselüler hale getirilir. Aseton ile hücre artıkları ve yağ dokuları temizlenir, gama ışınları ile sterilize edilir. Kartilaj avasküler bir doku olduğu için ekstraselüler matriks komponenti immunolojik olarak aktif değildir.

Kartilaj, hacim doldurmak, yapısal destek olmak ve yeni bir yapı oluşturmak amacıyla nazal rekonstrüksiyon, kulak rekonstrüksiyonu ve augmentasyonunda sıkça kullanılır. Ayrıca alt göz kapağı, göz soketi, yanak kemik rekonstrüksiyonu ve temporomandibuler eklem rekonstrüksiyonunda da kullanılabilir. Otojen kartilaj kullanımının dezavantajları, donör alan morbiditesinin olması ve kartilaj temini için ek bir işlem gerektirmesi ve operasyon zamanının uzamasıdır (27).

3. Seramikler: Seramikler biyolojik açıdan oldukça uyumlu materyallerdir. Metalik ve metalik olmayan elementlerin iyonik ya da güçlü kovalent bağlarla birbirine tutundukları yapılardır. Genellikle kristalin ve nonkristalin formundadır. Metal tuzları şeklinde olanlara kalsiyum fosfat seramikleri örnek gösterilebilir.

Karbonlar: Sert inert materyallerdir. Streslere karşı dirençleri oldukça iyidir. Buna ek olarak korozyon ve kimyasal eriticilere son derece dirençlidirler. Kuvvetli karbon bağları büyük güç sağlar, halbuki tabakalar arasındaki zayıf bağlar kemiğe çok benzeyen elastikiyet gösterir. Bu elestikiyet metallerden önemli derecede düşüktür. Bazı kalp kapakları silikon karışımlı, sıcakta yumuşayabilen karbon disklerine veya kaplamalarına sahiptir ve bu maddelerin eskimeye dayanıklılıkları sayesinde materyalin 100 yılda sadece % 25 i aşınır. Karbon lifleri günümüzde tendon tamiri için halen araştırılmaktadır ve kompozit implantlar için başarıyla kullanılmaktadır (27).

Hidroksiapatit: En çok kullanılan alloplastik materyallerden biridir. Biyomateryal olarak kullanımı ilk defa 1952 olmuştur. Hidroksiapatit, dişlerin ve kemiklerin mineral kısmının temel maddesidir. Kalsifiye iskeletin %70'ini oluşturur. Hegzagonal yapıda düzenlenmiş kalsiyum-fosfattan oluşur. Mükemmel doku uyumlu olup osteoaktif, radyolusen ve kullanıma hazırdır. Biyomateryalin osteoaktivite kabiliyeti osteoindüksiyon ya da osteokondüksiyon yardımıyla kemik formasyonunun yerini alabilmesidir. Seramik formu gözenekli bir materyaldir. İmplantla komşu kemik arasında kemik yapımını sağlar. Geleneksel olarak seramik forma uygundur ve bu formu rezorbe olmaz. Rezorbe olabilen ilk hidroksiapatit materyal 1985 te geliştirilmiştir. Başarılı uygulamaların en önemli nedeni büyük olasılıkla kemiğe olan benzerliğinden kaynaklanır. Kimyasal özellikleri içerdiği kalsiyum ve fosfor oranına göre değişir. Yapıştırıcı formu, çocukların ve yetişkinlerin kranioplastilerinde kullanılabilmektedir (14,27).

Trikalsiyum fosfat: Hidroksiapatite çok benzeyen ancak kemiğin doğal komponenti olmayan bir materyaldir. Kısmen rezorbe olan ve greftin kemikle yer değiştirmesine izin veren biyolojik doldurucu olarak görev yapar. Kemik oluşumu için bir çatı oluşturur ve sonra yerini kemiğe bırakır. Kısa dönemli biyolojik bir dolgu maddesidir ve enkapsülasyon olmadan

zamanla osteoklastlar tarafından rezorbe edilirler. Doku uyumları mükemmele yakındır. İnflamasyon ve yabancı cisim reaksiyonu oluşturmazlar (27).

Cam: Bazı seramikler sadece kısa anatomik fazlarda düzenlenmişlerdir ve non-kristalin olarak bilinirler bunlara en iyi örnek cam yapılardır. Eğer camlar kristalin bir faz içerirlerse cam seramik olarak isimlendirilirler. Seramikler, oda ısısında kırılgan, plastisite özelliğinden yoksundur. Fakat deformasyona karşı dayanıklılıkları ve göreceli kompresif güçleri ile biyoinert özellikleri ve yüksek doku uyumlulukları nedeniyle birçok implant seçeneği içinde oldukça caziptirler. Biyoglass (cam seramik)'te olduğu gibi içerdikleri büyük miktardaki kalsiyum ve fosfor iyonları fizyolojik çevrede kontrollü bir salınım göstermelerine neden olur (3,14,27).

Kemik replasmanı için seramikler, günümüzde biyomateryal araştırmalarında en aktif olarak incelenen maddelerdir. Kemik yedeği olarak kullanılabilecek, ona komşu kemiğin implant içine ilerlemesine izin verecek ve hatta materyalin kendisi rezorbe olarak yerini yeni oluşan kemik dokuya bırakabilecek materyallerdir (3,14).

Bu çalışmada seramikler grubunun üyesi ve cam seramik olan biyocam (Novabone-C/M® , Porex Surg, Newnan, GA) kullanıldı. Biyocam, vücut sıvıları varlığında reaksiyona giren, dokuların rejenerasyon ve kendini iyileştirme yeteneklerini güçlendiren sentetik bir materyaldir. Mikroskop altında düzgün yüzeyli kum tanelerini andırır, partikül büyüklüğü sıradan sofra tuzu kadardır (Şekil1). Defekt alanına konduğunda vücut sıvılarıyla arasında hemen kimyasal reaksiyon başlar ve yüzeyi organik moleküllere karşı çekici hale gelir (Şekil 2). Değişikliğe uğramış biyocam partikülleri vücut sıvılarında bulunan doku rejenerasyonunu sağlayan proteinler gibi yapı taşlarını hemen yüzeylerine çekmeye başlarlar (Şekil 3). Devam eden kimyasal reaksiyonlar birkaç gün içinde biyocam yüzeyinde hidroksiapatit karbonat kristallerinden bir kafes oluşturur ve buraya vücudun yapı taşları bağlanır bu da doku büyümesi için bir zemin oluşturur (Şekil 4)(28).



Şekil 1. Biyocam partikülleri (28)



Şekil 2. Vücut sıvısıyla etkileşime giren biyocam partülü (28)

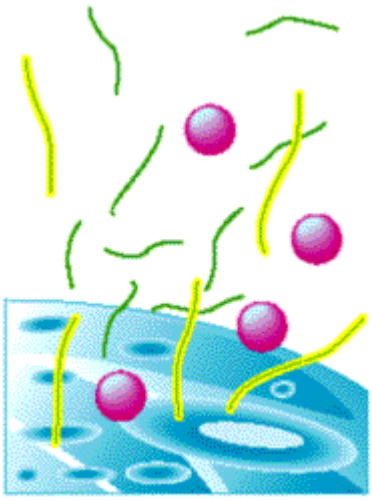

Şekil 3. Değişime uğramış Biyocam yüzeyinde artan çekim (28)

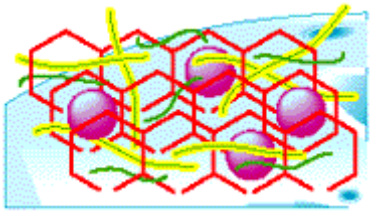

Şekil 4. Biyocam yüzeyinde oluşan hidroksiapatit karbonat kafes (28)

Biyocamlar: 1971'de Hench ve ark. tarafından tanıtılmıştır. Biyoaktif camlar, in vivo olarak yüzeysel apatit tabaka oluşturur, bu durum yüzeyde kemik oluşumunu ve kemiğin tutunmasını güçlendirir. "Nova Bone", sentetik biyoaktif camdır. %45 silika dioksit, %45 sodyum oksit, %5 kalsiyum ve %5 fosfat içerir. Bu materyalin, içinde yeni kemik oluşumunu sağlıyacak biyoaktiviteye sahip olduğuna inanılır. Williams, biyoaktiviteyi, bir materyalin spesifik biyolojik aktiviteyi indüklemesi olarak tariflemiştir. Bu biyoaktivite salin ya da kan ile karıştırıldığında başlar (Şekil 2,3,4) (3,14).

Silikon-oksijen bağları kırılarak silisik asit çıkmasına neden olur. Bu da partikül yüzeyinde negatif yüklü jel oluşturur. Bu jel, cam partiküllerin kohesiv bir kütle içinde tutunmalarını sağlar. Birkaç saatte jel içinde oluşan kalsiyum-fosfat, kristalize olarak yeni bir apatit yüzey oluşturur. Yüzeyde oluşan bu apatit tabaka içine giren kollajen, mukopolisakkarit ve glikoproteinler burada direkt olarak bir kimyasal kemik oluşumunu sağlarlar. Apatit tabaka, erken kemik oluşumunu kolaylaştırır, osteoprogenitör hücrelerin oluşumunu ve "Transforming Growth Factor Beta" (TGF-β) aracılığıyla cam yüzeyden silikon serbestleşmesini sağlar. TGF-β, osteogenetik sitokin gibi davranır ve temas ettiği cam partiküller üzerinde hızlı bir kemik proliferasyonuna neden olur (3,14,27).

Birçok biyomateryal, osteokondüktif (iletken) olarak iş görür ve bu ara yüzey üzerinde kemik hücrelerinin migrasyonunu sağlar. Ek olarak biyoaktif camlar osteoproduktil (üretici)'dir. Cerrahi girişim sonucu oluşan defektteki osteojenik kök hücreleri, bioaktif yüzeyde kolonize olurlar. Biyocam partikülleri 90-710µm arasındadır. Apatit jel tabakadan

silika serbestleştikçe 150µm ve daha küçük biyocam partikülleri resorbe olur. Daha büyük biyoaktif cam partikülleri büyüyen kemik matriksi arasında kalır daha sonra osteoklastlar tarafından yıkılır. Ama öncesinde onlarda kemik yapımına katılır. Bu biomateryalin bağlantıları normal kemik kadar ya da daha sağlamdır. Klinik ve deneysel çalışmalarda biyocamın makroporlar içerdiği seramik ve granüler formlarında kemiğin içine ilerlediği gösterilmiştir. Bu özelliklerinin yanında son çalışmalar antibakteriyel olduklarını göstermiştir. Yalnızca kemik dokuya değil aynı zamanda yumuşak dokuya da tutunabilmektedirler (3,14).

Bir otolog süngersi kemik grefti veya bir mercan kalıbı gibi rezorbe olabilen seramik protezler, yeni kemik gelişmesi için bir iskelet olarak hizmet ederler ve sonuçta yaşayan bir doku ile yer değiştirirler. Rezorbe olabilen materyelin avantajı, uzun süreye, instabiliteye gerek göstermemesi veya uyumluluk problemleri ortaya çıkarmamasıdır (27).

GEREÇ VE YÖNTEMLER

Bu çalışma Trakya Üniversitesi Tıp Fakültesi Plastik Rekonstrüktif ve Estetik Cerrahi AD'da planlanarak Deney Hayvanları Laboratuarında gerçekleştirildi. Çalışma Trakya Üniversitesi Tıp Fakültesi Etik Kurulunca onaylandı (Ek 1). Trakya Üniversitesi Tıp Fakültesi Patoloji Anabilim Dalı ve Nükleer Tıp Anabilim Dalı deneysel sonuçların değerlendirilmesinde yardımda bulundu. Çalışmada Trakya Üniversitesi Tıp Fakültesi Deney Hayvanları Laboratuarından temin edilen 24 adet 3-3,5 kg ağırlığında Yeni Zelanda beyaz tavşanı kullanıldı.

Deney hayvanları 2 gruba ayrıldı. Her bir grupta 12 deney hayvanı vardı. Grup 1'e biyocam (Novabone-C/M® , Porex Surg, Newnan, GA), Grup 2'ye biyocam + otojen kemik parçaları karışımı yerleştirildi. Her iki grup, 4 altgruba ayrıldı. Her altgrupta 3 deney hayvanı vardı. Grup 1a ve Grup 2a'ya 4 hafta, Grup1b ve Grup 2b'ye 8 hafta, Grup 1c ve Grup 2c'ye 12 hafta, Grup 1d ve Grup 2d'ye 16 hafta sonunda kemik sintigrafisi, histolojik ve mikroanjiografik incelemeler yapıldı.

Tüm cerrahi girişimlerde operasyon öncesi 35 mg/kg ketamin hidroklorid ve 5 mg/kg ksilazin ile anestezi yapıldı. Tüm tavşanlar intraoperatif ve postoperatif üç gün boyunca 250 mg/kg sefazolin ile antibiyotik profilaksisi uygulandı. Postoperatif dönemde hiçbir tavşana intravenöz sıvı tedavisi yapılmadı. Cerrahi girişim sonrasında tüm tavşanlar, standart katı tavşan yemi ve su ile beslendi. Deney hayvanlarından 3'ü çalışmamızla ilgili olmayan sebeplerle 1. hafta içinde kaybedildi. Yerlerine yeni deney hayvanları ile çalışma tekrar edildi.



Şekil 5. Kobalt-kromdan hazırlanmış kalıp: A-İç yüzey görünümü, B-Dış yüzey görünümü, C-Dış yüzeydeki oluklar, D-Damarların geçirilmesi için oluşturulmuş delik

Çalışmada kullanılmak üzere biyouyumlu bir materyal olan kobalt-krom kullanılarak kalıplar hazırlandı. Bu kalıplar silindir şeklinde, 20x10 mm boyutlarında ve iki parça olarak dizayn edildi. Damarların geçebilmesi için silindirin iki ucuna delikler hazırlandı. Kalıpların iç yüzeyi yapışmayı engellemek için zımparalanarak pürüzsüz hale getirildi. Dış yüzeyine tespit sırasında dikişin kaymaması için iki adet oluk açıldı (Şekil 5). Tavşanların tümünün sağ alt karın bölgesine silindir şeklindeki bu kalıp yerleştirildi. Kalıpların içine, Grup 1'de, serum fizyolojik ile yıkanmış biyocam, Grup 2'de serum fizyolojik ile yıkanmış biyocam + otojen kemik parçaları karışımı yerleştirildi.

Vasküler taşıyıcı olarak makul çapta ve ulaşılması kolay olduğu için inferior yüzeyel epigastrik arter ve ven kullanıldı (1,2). Kalıbın içinden konan materyeller ile temasta olacak

şekilde longitudinal olarak inferior epigastrik arter ve ven geçirildi. Pedikülün kalıp içinde sıkışmasını engellemek için materyal üzerinde oluk hazırlandı. Kalıbın diğer yarısı da kapak gibi damar paketinin sıkışmayacağı şekilde kapatıldı.

CERRAHİ İŞLEM

Anestezi sağlandıktan ve tavşanların kasık bölgesi tıraş edildikten sonra supin pozisyonda dört ekstremite fikse edilecek şekilde operasyon masasına yerleştirildi. Cerrahi işlemler öncesi ve sonrasında operasyon bölgesi povidon iodine ile temizlendi. Tüm cerrahi işlemler steril koşullarda uygun cerrahi aletlerle yapıldı.

Prefabrikasyon aşamasında, tavşanların sağ kasık bölgesi ve iliak krest dorsali tıraş edildikten sonra povidon iodine solüsyon ile temizlendi. Biyocam + otojen kemik parçaları karışımı konacak tavşanların iliak krest dorsaline 3-4 cm uzunluğunda insizyon yapıldı. Cilt ve cilt altı geçilerek iliak kreste ulaşıldı. Periost elevatörle eleve edildi. Kemik kesici ile 1x1 cm'lik iliak kemik eksize edildi. Bu kemik 1 mm'lik küçük parçalara bölündü (Şekil 6). Kemik parçaları denek kanı ile ıslatılmış spanç içinde nemli ve steril ortamda alıcı alan hazırlanana kadar saklandı. Grup 1'de tavşanların kasık bölgesinden otojen kemik alınmadı.

Grup 1 ve 2'deki tüm hayvanların kasık bölgesine "lazy S" insizyon yapıldı. Cilt ve cilt altı dokuları geçildikten sonra inferior epigastrik arter ve ven bulundu; 5-6 cm uzunluğunda bir bölümü çevre dokulardan disseke edilerek kobalt-kromdan yapılmış silindir şeklindeki kalıbın yerleştirileceği cep hazırlandı (Şekil 7). Kalıpların içine, Grup 1'de serum fizyolojik ile yıkanmış biyocam, Grup 2'de biyocam + otojen kemik parçaları karışımı dolduruldu (Şekil 8). Konan materyalin içinde oluk hazırlanarak damar bu oluktan geçirildi. Bu kalıbın ikinci yarısı da aynı şekilde hazırlanarak kapak gibi damar paketinin sıkışmayacağı şekilde kapatıldı. Bu kalıp zemindeki kas dokusuna ipek dikişlerle dikildi ve sabitlendi. Aynı ipek dikiş kalıbın etrafından dolanarak bağlandı ve kalıbın açılması engellendi (Şekil 9). Cilt insizyonu 4/0 ipek ile sütüre edilerek kapatıldı.

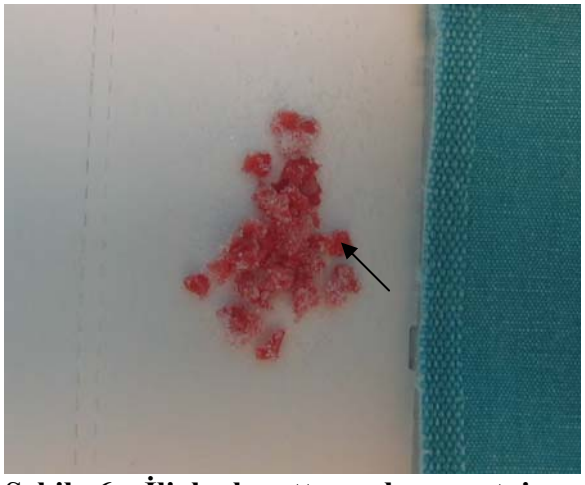

Şekil 6. İliak kerstten alınan otojen kemik parçaları

Şekil 7. İnferior süperfisiyal epigastrik arter ve ven

Şekil 8. Krom-kobalt kalıpların içinde otojen kemik ve biyocam karışımı

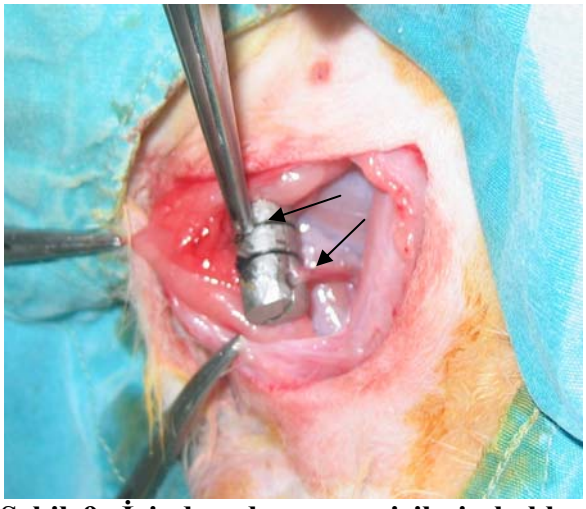

Şekil 9. İçinden damar geçirilmiş kalıbın ipek dikişlerle karın alt bölgesine tespit edilmesi

SİNTİGRAFİK İNCELEME

Sintigrafik incelemeler Trakya Üniversitesi Tıp Fakültesi Nükleer Tıp Anabilim Dalı'nda gerçekleştirildi.

Grup 1a ve 2a'ya 4 hafta, Grup 1b ve 2b'ye 8 hafta, Grup 1c ve 2c'ye 12 hafta ve Grup 1d ve 2d'ye 16 hafta sonra Tc-99m methylene diphosphonate (MDP) sintigrafisi yapıldı. Önce tavşanların kulak veninden Tc-99m MDP intravenöz olarak verildi. Enjeksiyonla çekim arasındaki sürede tavşanın su ile beslenmesi sağlandı. Çekimler her zaman hayvan anestezi altında iken yapıldı ve 6 numara sonda ile mesane boşaltıldı. Hayvan supin pozisyonda dört ekstremiteden sintigrafi masasına fikse edildi. Sintigrafik çalışmalar 4 mCi (148 MBq) Tc-99m MDP'nin intravenöz enjeksiyonundan 2 saat sonra tek başlı gamma kamera ile düşük

enerji, yüksek rezolüsyon kolimator ile yapıldı. İki zoom faktör kullanılarak alt karın bölgesinin 10 dk'lık görüntüleri (128X128 imaj matriks) elde edildi. Sintigrafik sonuçlar görsel olarak değerlendirildi. Greftin yaşayabilirliğini ve perfüzyonunu değerlendirirken yüksek derecede tutulum alanları pozitif, hafif ve orta derecede tutulum alanları ise negatif olarak değerlendirildi.

MİKROANJİOGRAFİK İNCELEME

Mikroanjigrafik incelemeler Trakya Üniversitesi Radyoloji Anabilim Dalı Mamografi Ünitesinde gerçekleştirildi.

Mikroanjiografi Grup 1d ve 2d'den 1'er tavşana yapıldı. Mikroanjiografi için mikropak solüsyon kullanıldı (Micropaque, Guebet, Suizbach, Germany). Mikropak, baryum sulfat içeren sıvı formunda radyoopak bir solüsyondur. Partikül büyüklüğü 7-15 µm'dir ve çapı 10 µm'ye kadar olan damarların görüntülenmesine izin verir.

Anestezi sağlandıktan sonra tavşanlar supine pozisyonda dört ekstremite fikse edilecek şekilde operasyon masasına yerleştirildi. Hayvanların alt karın bölgesi orta hatta cilt insizyonu yapıldı. Kalıp içindeki materyale ve içinden geçirilen inferior yüzeyel epigastrik damarlara ulaşıldı. İnferior yüzeyel epigastrik artere 24G damar kateteri ile girildi. Kateter ve materyalden çıkan damar 6/0 ipek kullanılarak bağlandı. Materyal kalıptan damarları ile birlikte çıkartıldı. Mikroanjiografi için Micropak solüsyonun %30'luk formu kullanıldı.

Mikropak solüsyon, yerleştirilen kateterden verildikten hemen sonra materyallerin mamografi makinesinde (Mammomat-2, Siemens, Germany) tüp kaset arası uzaklık 30 cm olacak şekilde ve 24 kV 10 mAs'de, MIN-R 2000 mamografi filmi (Eastman Kodak Co, Rochester, N.Y) kullanılarak görüntüleri elde edildi.

HİSTOLOJİK İNCELEME

Histolojik inceleme, Trakya Üniversitesi Tıp Fakültesi Patoloji Anabilim Dalında gerçekleştirildi.

Grup 1a ve 2a'ya 4 hafta, Grup 1b ve 2b'ye 8 hafta, Grup 1c ve 2c'ye 12 hafta ve Grup 1d ve 2d'ye 16 hafta sonra histolojik inceleme yapıldı. Hematoksilen-Eosin (HE) boyama; cerrahiden 4, 8, 12 ve 16. hafta sonra arter ve veni korunarak çıkarılan kalıplar dikkatlice açıldı ve içindeki materyal çıkartıldı. Materyaller %10 formalinde 1 gün fikse edildikten sonra formik asit ile dekalsifiye edilerek parçalara ayrıldı. Bu parçaların tümü kasetlenerek 1 gün boyunca doku takip cihazında (tri3matic Model no:2500) takip edildi ve tüm örnekler parafin bloklara gömüldü. Daha sonra bu örneklerden mikrotom (Leica RM 2155) aracılığı ile 4 µ

kalınlığında kesitler alınarak HE ile boyandı. Kesitler ışık mikroskobu altında, kemikleşme, inflamasyon, bağ doku, dev hücre ve nekroz açısından derecelendirilerek değerlendirildi.

CD34 immünohistokimyasal boyama; materyaller parafinle bloklandıktan sonra bu bloklardan 4 µ kalınlığında kesitler alındı ve bir gece 56 derecelik etüvde bekletildi. Üç kez onar dk. ksilende 37 derecelik etüv içinde deparafinize edildi, distile su ile üç kez 5'er dk. yıkandı. Fosfat Buffer Saline (PBS) ile 5 dk. muamele edildi. Kesit üzerine bir damla CD 34 antikoru (CD34 Ab-1 (QBEnd/10) mouse MAb MS=363-R-1 Neomarkers) damlatıldı. PBS ile üç dakida yıkandı ve Link Label (Multi Link Super Sensitive TM link label IHC Ref = QP300 XAK Biogenex) ile 20 dk muamle edildi. 3-amino-9-ethylcarbazole (AEC) kromogen (AEC Substrate Park Concentrated Substrate Pack HK129-5K Biogenex) ile 10 dk. boyandı. Çeşme suyunda yıkandı, hematoksilen ile bir dk. zıt boyama yapıldı. Kesitler ışık mikroskobu altında vaskülarizasyon açısından derecelendirilerek değerlendirildi.

Preparatlarda; yeni oluşmuş kemik spikülleri ve lamellöz kemik spiküllerinin olması kemikleşmenin olduğunu gösteren bulgular olarak kabul edildi. Vaskülarizasyonda artış ve yeni damar oluşumu canlılık ve vasküler indüksiyon için kriter olarak kabul edildi.

BULGULAR

SİNTİGRAFİK BULGULAR

Grup 1a ve 2a'ya 4 hafta, Grup 1b ve 2b'ye 8 hafta, Grup 1c ve 2c'ye 12 hafta ve Grup 1d ve 2d'ye 16 hafta sonra Tc-99m methylene diphosphonate (MDP) sintigrafisi yapıldı. Sintigrafik görüntüler vizüel olarak değerlendirildi (Şekil 10).

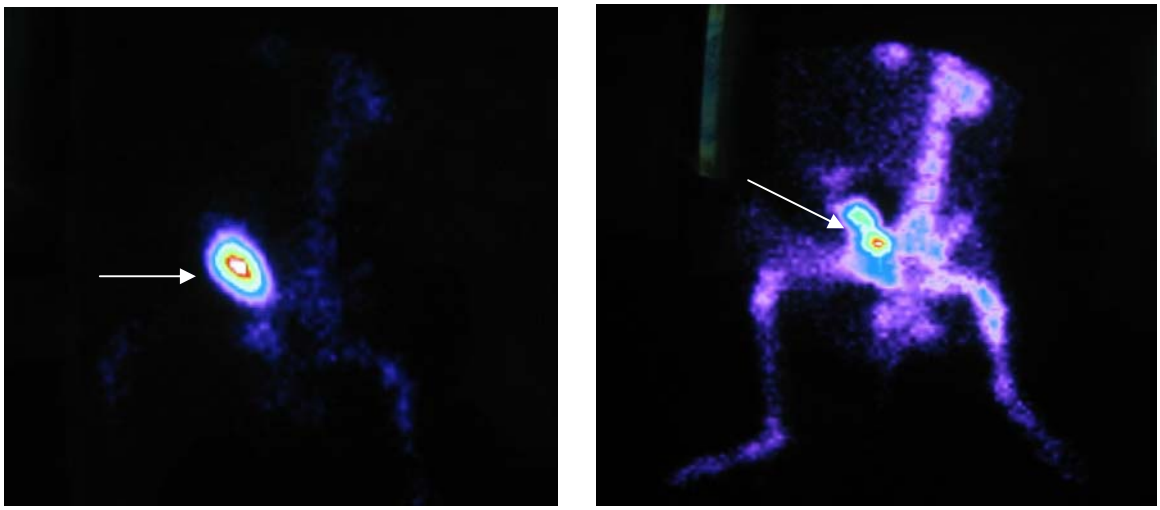

A **B**

Şekil 10. Sintigrafik inceleme. A- Biyocam konan dört haftalık grupta (Grup 1a), artmış tutulum. B- Biyocam + otojen kemik konan grupta (Grup 2a) artmış tutulum

Çekilen kemik sintigrafilerinde tüm gruplarda, vasküler indüksiyon tekniği ile prefabrike edilmiş materyallerde artmış tutulum gösterildi. Tutulum olması konan materyalin viabil olduğunu düşündürdü.

Kemik sintigrafisinde, deney grupları arasında kemik canlılığı açısından bir fark olmadığı görüldü.

MİKROANJİOGRAFİK BULGULAR

Grup 1d ve 2d'den 1'er tavşana 4. ayda mikaroangiografi yapıldı. Mikropak solüsyon verildiği sırada epigastrik damarın gömülen materyale kadar açık olduğu ve damarın materyalden sonraki kısmının da mikropak solüsyon ile dolduğu gözlendi. Mikroangiografik olarak materyallerin içinde mikropak varlığını gösteren mikroanjiografik görüntüler alındı. (Şekil 11).



Şekil 11. Mikroangiografik inceleme, 16 haftalık biyocam konan grupta (Grup 1d) damar patensi

MAKROSKOBİK BULGULAR

Cilt altına yerleştirilen kobalt-krom kalıpların çevresinin fibröz bir kapsül ile sarılmış olduğu görüldü. Kalıplardan çıkarılan materyaller makroskopik olarak incelendi. Makroskobik olarak 4 ve16 haftalık periyotlar arasında aksiyal vasküler pedikülden çıkan

neovaskülarizasyon ve implantın fibroneovasküler doku ile invaze olduğu gözlendi. Grup 1 örneklerinin Grup 2 örneklerine göre daha kompakt ve sert olduğu gözlendi. Her iki grubta da materyelin, kalıbın şeklini aldığı ve şeklini koruyabildiği görüldü. Biyomateryellerin, mikrotom ile zor kesildiği ve deformasyona karşı dayanıklı olduğu gözlendi. Grup 1 ve Grup 2'deki bütün örneklerde, kalıp içinden geçen damarların patent olduğu izlendi (Şekil 12).

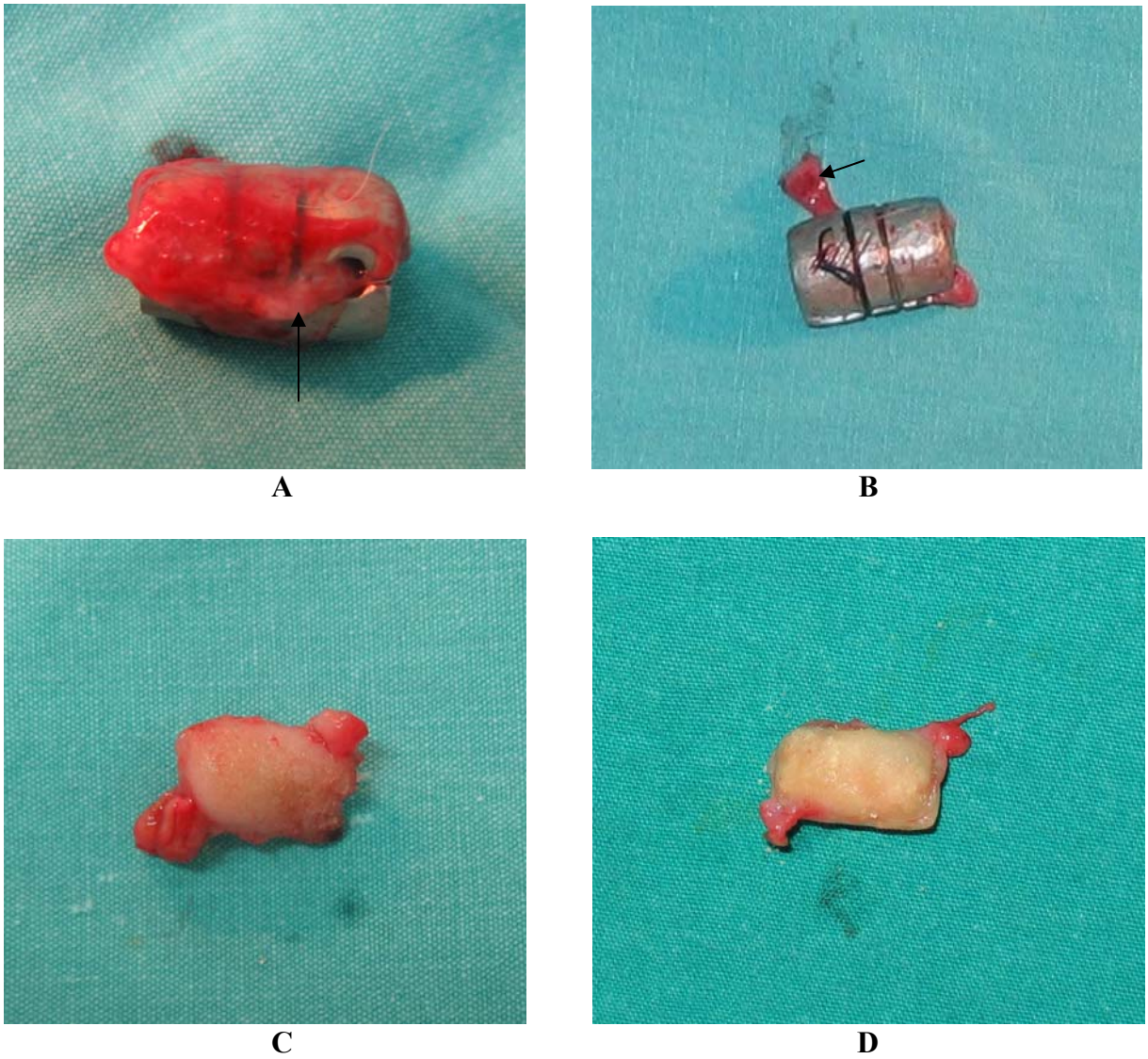

Şekil 12. Makroskopik görünüm: A ve B– Kobalt-krom kalıp ile birlikte materyalin ve patent olan damarların görünümü C- Kalıptan çıkarılmış, Grup 1 materyal, D- Kalıptan çıkarılmış Grup 2 materyal

HİSTOLOJİK BULGULAR

Grup 1a ve 2a'ya 4 hafta, Grup 1b ve 2b'ye 8 hafta, Grup 1c ve 2c'ye 12 hafta ve Grup 1d ve 2d'ye 16 hafta sonra histolojik inceleme yapıldı.

Histolojik bulgular Tablo 2'de özetlenmiştir.

Tablo 2. Histolojik bulguların skorlaması

	kemikleşme		inflamasyon	bağ doku	dev hücre	nekroz	vaskülarite	
	woven	lamel					sant	Per
4 hafta Grup 1a	0	0	2	2	2	1	1	1
8 hafta Grup 1b	1	1	2	2	2	1	1	2
12 hafta Grup 1c	2	1	1	2	1	0	2	2
16 hafta Grup 1d	1	2	1	2	1	0	2	3
4 hafta Grup 2a	1	2	1	3	2	1	1	1
8 hafta Grup 2b	2	2	2	2	1	1	1	2
12 hafta Grup 2c	2	3	1	3	1	0	2	3
16 hafta Grup 2d	2	3	1	1	2	1	2	3

Sant: santral, **Per:** perifer

Kemikleşme: Skor 0: negatif
Skor1: minimal
Skor2: orta
Skor3: belirgin

Bağ doku: Skor1: hafif
Skor2: orta
Skor3: belirgin

Nekroz: Skor 0: yok
Skor 1: var

İnflamasyon: Skor 0: negatif
Skor1: hafif
Skor2: belirgin

Dev hücre: Skor 0: negatif
Skor1: aramakla zor saptanan
Skor2: arada
Skor3: belirgin

Vaskülarite: (X100 mikroskop alanında)
Skor 1: 10-30 arası
Skor 2: 30-60 arası
Skor 3: 60-90 arası

Grup 1

Grup 1a: Biyocam konulan grupta 4 hafta sonra HE ile boyanan preparatların ışık mikroskobunda incelenmesi sonucunda, kemik gelişimine ait bulgulara rastlanmadı. Bağ dokusu, hücre bakımından zengindi. Biyocama ait fragmente eosinofilik boyanmış materyal içeren birikim alanları çevresinde yabancı cisim dev hücre reaksiyonu ve mononükleer iltihabi hücre infiltrasyonu izlendi. Nekroz minimal düzeydeydi.

Vaskülariteyi değerlendirmek için yapılan immünohistokimya CD 34 boyamada, az sayıda immatür vasküler yapılar izlendi.

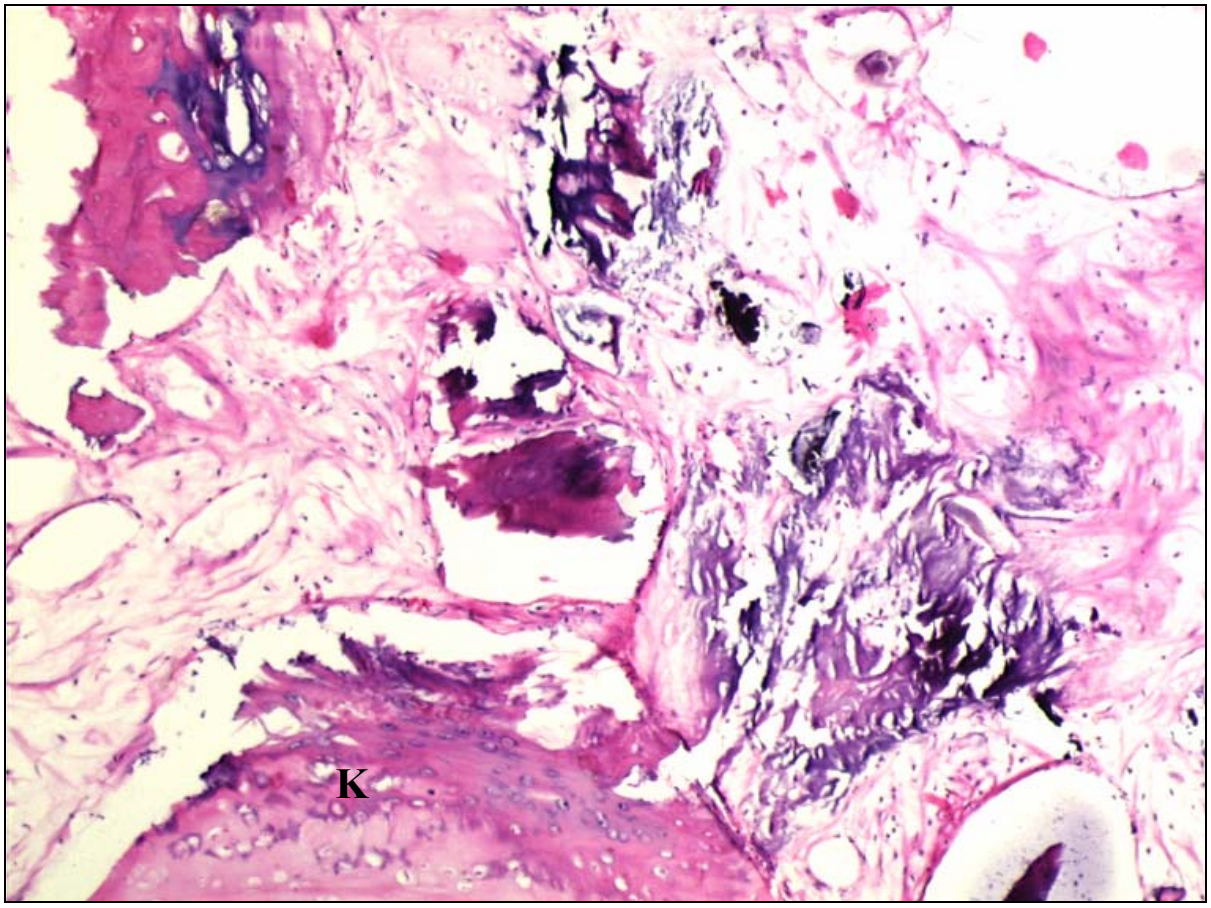

Şekil 13. Grup 1b, 8. hafta. Işık mikroskobik incelemede, woven (primer kemik) ve lamellar kemik (K) spiküller. Hücre bakımından zengin bağ doku. Biyocama ait fragmante eosinofilik boyanma özellikleri gösteren birikimlerin çevresinde dev hücre reaksiyonu. Minimal düzeyde mikst iltihabi hücre. HE,X50

Grup 1b: Biyocam konulan grupta 8 hafta sonra HE ile boyanan preparatların ışık mikroskobunda incelenmesi sonucunda, yeni kemik oluşumunu ve osteoblastik aktiviteyi gösteren, woven (primer kemik) ve lamellar kemik spiküllerine rastlandı. Hücre bakımından

zengin bağ doku artışı izlendi. Biyocama ait fragmante eosinofilik boyanma özellikleri gösteren birikimlerin çevresinde dev hücre reaksiyonu görüldü. Miks iltihabi hücreler minimal düzeydeydi. Minimal nekroz vardı.(Şekil 13).

Vaskülariteyi değerlendirmek için yapılan immünohistokimya CD 34 boyamada, santralde ve özellikle periferde 4 haftalık gruba göre sayısı ve matürasyonu artmış vasküler yapılara rastlandı (Şekil 14).

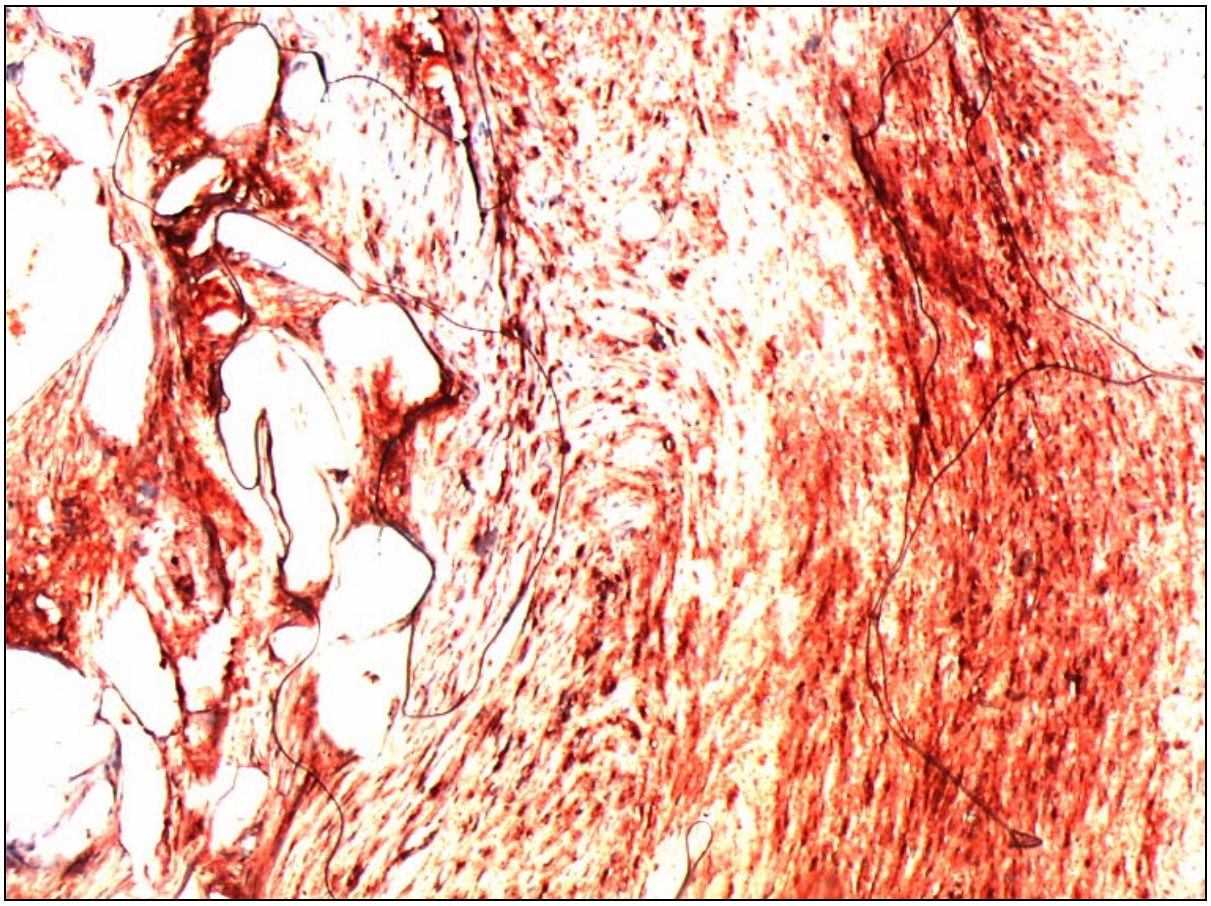

Şekil 14. Grup 1b. 8 hafta. Işık mikroskobik incelemede vaskülariteyi değerlendirmek için yapılan immünohistokimya CD34 boyama, CD34, X50

Grup 1c: Biyocam konulan grupta 12 hafta sonra HE ile boyanan preparatların ışık mikroskobunda incelenmesi sonucunda woven yeni kemik spikülleri ve lamellöz kemik spikülleri gözlendi. Hücresel özelliği azalmaya ve matüre olmaya başlamış bağ dokusu ve minimal inflamasyon vardı. Eosinofilik boyanmış birikimler ve bunların etrafında birkaç nükleuslu dev hücreler mevcuttu. Nekroz gözlenmedi (Şekil 15).

Vaskülariteyi değerlendirmek için yapılan immünohistokimya CD 34 boyamada, santralde ve periferde çok sayıda belirgin ve matür vasküler yapılar izlendi.

Şekil 15. Grup 1c, 12. hafta. Işık mikroskobik incelemede, woven yeni kemik spikülleri (K) ve lamellöz kemik spikülleri (K). Hücresel özelliği azalmaya başlamış bağ dokusu ve minimal inflamasyon. Biyocama ait eosinofilik boyanmış birikimler ve bunların etrafında birkaç nükleuslu dev hücreler. HE,X50.

Grup 1d: Biyocam konulan grupta 16 hafta sonra HE ile boyanan preparatların ışık mikroskobunda incelenmesi sonucunda, lamellöz kemik spikülleri ve yeni oluşan woven kemik spiküllerine rastlandı. Hücresel özelliği azalmış bağ doku artışı ve bir alanda minimal nekroz gözlendi. Aramakla saptanan yabancı cisim dev hücreleri ve mononükleer hücre inflamasyonu izlendi. Nekroz gözlenmedi.

Vaskülariteyi değerlendirmek için yapılan immünohistokimya CD 34 boyamada, santralde ve özellikle periferde sayıca artmış belirgin vasküler yapılara rastlandı.

Grup 2

Grup 2a: Biyocam + otojen kemik kemik konulan grupta 4 hafta sonra HE ile boyanan preparatların ışık mikroskobunda incelenmesi sonucunda, daha önce oluşmuş ya da konulan kemiğe ait lamellöz kemik spikülleri ve yeni oluşmuş kemik spikülleri dikkati çekmekteydi. Damarsal yapı etrafında, hücresel özelliği artmış bağ doku artışı ve ödem vardı. Yabancı

cisim dev hücre reaksiyonu ve minimal mononükleer hücre infiltrasyonu izlenmişti. Nekroz minimal düzeydeydi.

Vaskülariteyi değerlendirmek için yapılan immünohistokimya CD 34 boyamada, sayıca az ve immatür vasküler yapılara rastlandı.

Grup 2b: Biyocam + otojen kemik kemik konulan grupta 8 hafta sonra HE ile boyanan preparatların ışık mikroskobunda incelenmesi sonucunda, yeni kemik oluşumunu ve osteoblastik aktiviteyi gösteren, woven yeni kemik spikülleri ve lameller kemik spikülleri dikkat çekti. Kemik yapıların kenarlarında osteoblastik aktivite izlendi. Hücresel özelliği fazla bağ dokusu artışı ve belirgin miks iltihabi hücre infiltrasyonu mevcuttu. Yabancı cisim dev hücre reaksiyonu ve nekroz minimal düzeydeydi (Şekil 16).

Vaskülariteyi değerlendirmek için yapılan immünohistokimya CD 34 boyamada, periferde ve santralde sayısı ve matürasyonu artmış vasküler yapılara rastlandı.

Şekil 16. Grup 2b. 8. hafta. Işık mikroskobik incelemede, dantelamsı yeni kemik spikülleri ve lameller kemik spikülleri (K). Kemik yapıların kenarlarında osteoblastik (Os) aktivite. Hücresel özelliği fazla bağ dokusu artışı ve belirgin miks iltihabi hücre infiltrasyonu. Yabancı cisim dev hücre reaksiyonu. HE, X50

Grup 2c: Biyocam + otojen kemik konulan grupta 12 hafta sonra HE ile boyanan preparatların ışık mikroskobunda incelenmesi sonucunda, yeni oluşan woven kemiğin bir tarafında, kemikleşmeye başlamış kıkırdak yapısı, diğer tarafında lamellöz kemik spikülleri görüldü. Hücresel özelliği azalmaya başlamış bağ dokusu ve bir alanda minimal inflamasyon mevcuttu. Ana damar etrafında biyocama ait değişik boyanma özellikleri gösteren dejenere birikimler ve bunların çevresinde yabancı cisim dev hücre reaksiyonu izlenmekteydi. Nekroza rastlanmadı (Şekil 17).

Vaskülariteyi değerlendirmek için yapılan immünohistokimya CD 34 boyamada, santralde ve periferde sayıca artmış matür vasküler yapılara rastlandı.

Şekil 17. Grup 2c. 12 hafta. Işık mikroskobik incelemede, yeni oluşan woven kemiğin bir tarafında, kemikleşmeye başlamış kıkırdak yapısı, diğer tarafında lamellöz kemik (K) spikülleri. Hücresel özelliği azalmaya başlamış bağ dokusu ve bir alanda minimal inflamasyon. Ana damar etrafında bunların yabancı cisim dev hücre reaksiyonu. HE, X50

Grup 2d: Biyocam + otojen kemik kemik konulan grupta 16 hafta sonra HE ile boyanan preparatların ışık mikroskobunda incelenmesi sonucunda, woven yeni kemik spikülleri ve lameller kemik oluşumları gözlendi. Genellikle hücresel bağ dokusu, bazı

alanlarda ise hücresel özelliği azalmış bağ dokusu, histiosit ve lenfosit ağırlıklı minimal inflamasyon izlendi. Yabancı cisim dev hücre reaksiyonu vardı. Minimal nekroz mevcuttu.

Vaskülariteyi değerlendirmek için yapılan immünohistokimya CD 34 boyamada, santralde ve periferde çok sayıda matür vasküler yapılar mevcuttu. Grup 2c'ye göre farklı değildi.

TARTIŞMA

Fasiyal uyum ve denge yumuşak dokuyu destekleyen iskelet yapıları tarafından sağlanır. Kraniyofasiyal rekonstrüksiyon ve yüzün augmentasyonu için kemik ve kıkırdak gibi dokuların ideal greft materyelleri olup olmadığı konusunda tartışmalar vardır. En ideali otojen dokuları tercih etmek gibi görünse de dokunun alındığı yerde oluşacak morbidite, komplike cerrahi gereksinimi, alınan materyalin defekte uygun hale getirilmesinin kolay olmaması ve konulduğu yerde distorsiyon ve rezorbsiyon problemlerinin uzun dönemde şekil bozukluğuna neden olması gibi bir takım engeller vardır. Otojen donör dokuların bu engelleri nedeniyle alloplastik materyallerin kullanımı popüler hale gelmektedir (1,5).

Kemik yedeği olarak kullanılan alloplastik materyaller; biyoaktif glass, HA, TCP, PMMA, karbon bileşikleri, mineralize ya da demineralize kemik ve tip 1 kollajendir. Ayrıca maksillofasiyal cerrahide "porous polyethylene" (medpor) sıklıkla kullanılmaktadır. Bu materyaller içinde maksillofasiyal cerrahide kullanılabilecek, ona komşu kemiğin implantın içine ilerlemesine izin verecek ve hatta kendisi rezorbe olarak yerini yeni oluşan kemik dokuya bırakabilecek en ideal materyaller araştırılmaktadır (3,5). Günümüzde önemli araştırmaların odaklandığı hedeflerden biri de pluripotent hücrelerin osteoblastlara dönüşerek kemik formasyonunu sağlayacak osteoaktif materyaller elde etmektir (3).

Serbest doku aktarımı ve flep prefabrikasyonu rekonstrüktif cerrahların savunmasını güçlendirir ve flep cerrahisinde pek çok yeni seçenek sunulmasını sağlar. Bu yöntemlerin biyolojik materyellerle birlikte kullanılması zor defektlerin cerrahisinde iyi bir seçenek olarak karşımıza çıkmaktadır (2).

Flep prefabrikasyonu, rekonstrüksiyon için istenen doku komponentlerinin bir araya getirilerek vücutta olmayan vasküler bir dokunun hazırlanmasını tanımlar (5,29).

Prefabrikasyon işleminin başarısı, prefabrike edilen dokunun nihayi şeklinin ve fiziksel yapısının kayıp vücut parçasıyla benzer olmasına bağlıdır (1). Çeşitli prefabrikasyon yöntemleri vardır. Khouri (29)'nin yaptığı sınıflamaya göre, kullanılan flep prefabrikasyon metodları aslında plastik ve rekonstrüktif cerrahi'nin bazı temel prensiplerinden bir ya da daha fazlasına dayanır (5).

Transfer öncesi geciktirme ya da ekspansiyon prefabrikasyon yöntemlerinden biridir. Dokunun perfüzyon sınırları arttırılarak, kendi pedikülü üzerinden normalde transfer edilebilenden daha geniş doku transferi mümkün olabilmektedir.

Transfer öncesi greftleme diğer bir prefabrikasyon yöntemidir. Alıcı alanın gereksinmelerini karşılayan bileşenlere sahip bir kompozit vasküler doku elde edilir. Transfer öncesi, kompozit dokuyu oluşturan tüm üyelerin dolaşımı sağlanmıştır.

Kademeli mikrovasküler transfer ile vasküler indüksiyon üçüncü prefabrikasyon yöntemidir. Bu metod ile seçilen herhangi bir doku bloğu kendi vasküler anatomisine bağlı kalmaksızın onu perfüze eden bir vasküler taşıyıcı ile transfer edilebilir hale gelir (5,29).

Alloplastik materyallerin vaskülarizasyonu iyi ve sağlıklı alıcı alanlarda kullanılması gerekir. Bu çalışmada kullandığımız vasküler indüksiyon yöntemi ile prefabrikasyon, daha önce bulunmayan yeni bir vasküler doku oluşturma şansı verir. Böylece seçilen herhangi bir bölgenin orijinal vasküler anatomisi nasıl olursa olsun, onu besleyecek vasküler bir taşıyıcı üzerinde prefabrike edilerek aktarılabilen bir flep haline getirilebilir (1,2,5).

Kemik replasmanı için seramikler, günümüzde biyomateryal araştırmalarında en aktif olarak incelenen maddelerdir. Kemik yedeği olarak kullanılabilecek, ona komşu kemiğin implantın içine ilerlemesine izin verecek ve hatta materyalin kendisi rezorbe olarak yerini yeni oluşan kemik dokuya bırakabilecek materyallerdir (3,17).

Birçok biyomateryalin başarısız olmasındaki neden biyomateryal ile ev sahibi doku arasındaki ara yüzden kaynaklanır. Alloplastın yüzey aktivitesi, kemik replasmanı için uygunluğunu değerlendirmede kritik öneme sahiptir. Biyoaktif implantlar ara yüz problemlerine potansiyel bir çözüm sağlarlar. Biyoaktif materyaller, kemik ile materyal ara yüzünde spesifik bir biyolojik yanıta sebep olarak kemik oluşumunu sağlarlar. Biyoaktif özelliklerinin neticesinde arayüz bağlanma kuvveti ya kemiğe eşittir ya da daha fazladır. Bu işlem implant etrafında iyileşmekte olan dokunun adezyonu ile oluşan fibröz kapsül formasyonunu engeller (30).

Birçok biyomateryal, osteokondüktif (iletken) olarak iş görür ve bu ara yüzey üzerinde kemik hücrelerinin migrasyonunu sağlar. Cerrahi girişim sonucu oluşan defektteki osteojenik

kök hücreleri, bioaktif yüzeyde kolonize olurlar. Buna ek olarak biyoaktif camlar osteoproduktil (üretici)'dir. (3,17).

Biz bu çalışmada seramikler grubunun üyesi olan biyocamı kullanarak aksiyel bir pedikül ile vaskülarize edilmiş istenilen şekil ve büyüklükte, kemik doku rekonstrüksiyonunda kullanılabilecek bir alternatif oluşturmayı amaçladık. Bu amaçla biyocam kobalt-krom kalıpların içinde, arasından aksiyel bir damar geçirilerek prefabrike edildi.

Biyocam, vücut sıvıları varlığında reaksiyona giren, dokuların rejenerasyon yeteneklerini güçlendiren sentetik bir materyaldir (27,30). %45 silika dioksit, %45 sodyum oksit, %5 kalsiyum ve %5 fosfat içerir (17,30).

Biyocamın vücut sıvılarıyla karşılaşmasından sonra silikon-oksijen bağları kırılarak silisik asit çıkmasına neden olur. Bu da partikül yüzeyinde negatif yüklü jel oluşturur. Bu jel, cam partiküllerin kohesiv bir kütle içinde tutunmalarını sağlar. Birkaç saatte jel içinde oluşan kalsiyum-fosfat kristalize olarak yeni bir apatit yüzey oluşturur. Yüzeyde oluşan bu apatit tabaka içine giren kollajen, mukopolisakkarit ve glikoproteinler burada direkt olarak bir kimyasal kemik oluşumunu sağlarlar. Apatit tabaka, erken kemik oluşumunu kolaylaştırır, osteoprogenitör hücrelerin oluşumunu ve TGF-β aracılığıyla cam yüzeyden silikon serbestleşmesini sağlar. TGF-β, osteojenik sitokin gibi davranır ve temas ettiği cam partiküller üzerinde hızlı bir kemik proliferasyonuna neden olur (3,17,27,30). Bu özelliklerinin yanında son çalışmalarda antibakteriyel olduğu gösterilmiştir. Yalnızca kemik dokuya değil aynı zamanda yumuşak dokuya da tutunabilmektedirler (3,17).

Cho ve Gosain (17), biyocamın, birçok biyomateryal gibi osteoindüktif ve osteokondüktif olmasının yanı sıra osteoproduktif olduğunu vurgulamışlardır. Kraniyofasiyal rekonstrüksiyonda biyoaktif camın rolünü araştırmışlardır. Birçok çalışma biyoaktif camın peridontal ve alveolar kenar defektlerinin tamirindeki deneyimlere odaklanmıştır. Baş boyun bölgesindeki diğer alanların rekostrüksiyonunda kullanımına ait bildirimler de vardır. Bioaktive cam orbita taban rekonstrüksiyonunda da kullanılmıştır. Maksiler tabanın yükseltilmesi için yalnızca kemik grefti kullanılanlara göre, biyocam ve otojen kemikten oluşan bileşiğin kemik rejenerasyonunu hızlandırdığı görülmüştür.

Gosain'in (30) yaptığı kraniofasiyal rekonstrüksiyonda biyocam kullanımının güvenlik ve etkinlik raporunda, kemik restorasyonu biyocam ile yapıldığında 2 hafta, HA ile yapıldığında 12 hafta içinde olduğunu ve biyocam kullanıldığında oluşan dokunun trabeküler kemik olduğunu bildirmiştir.

Yapılan hayvan deneyleri ve klinik çalışmalarda, 8-12. haftalarda biyocam partiküllerinin büyük kısmının kullanıldığı ve daha sonraki zamanlarda bu partiküllerin tespit edilemediği saptanmıştır. Biyocam ile tamir edilen dokunun tamamının kemik dokuya dönüştüğü, diğer kemik öncüsü materyallerde olduğu gibi materyal kemik karışımı olmadığı bildirilmiştir (31). Biyocam rezorbe olabildiği için uzun süreye ve instabiliteye gerek duymaz ve uyumluluk problemleri ortaya çıkarmaz (27).

Oonishi ve ark. (31), yaptıkları çalışmada aynı hayvan modelinde biyoaktif cam olan biyocamın kemik grefti olarak karakteristiğini değerlendirmişler ve HA ile karşılaştırmışlardır. HA'ya ait iki dezavantaj, kemik defekt içinde partiküllerin yerleştirilip orada tutulabilmesi ve tam kemik restorasyonu için gerekli sürenin uzun olmasıdır. Bu çalışmada biyocamın konulduğu yere uyum sağlayıp orada tutunabildiği ve tam olarak yerini yeni kemik dokuya çok daha hızlı bırakabildiği görülmüştür. Biyocamın manipülasyonunun daha kolay, hemostatik ve iki hafta içinde kemik restorasyonuna izin verdiği bildirilmiştir. Biyocamın yüksek başarı oranlarını yumuşak konnektif dokuya çabuk bağlanarak kalın bir jel tabaka oluşturması, implant ile doku arasındaki yüzeylerde stress yükünü azaltmasına bağlamışlardır. Biyocamın hızlı kemikleşmesi ve yerini tamamen kemik dokuya bırakması ile HA'nın dezavavantajlarının üstesinden gelinebileceği sonucuna varmışlardır.

Otogreft ile Biyoglass'ın karşılaştırıldığı köpek kosta çalışmasında kemik tamir oranının Biyoglass'ta daha büyük olduğu saptanmıştır. Bunun nedeninin biyoaktif cam yüzeyinden salınan çözünebilir silikonun osteoblast kök hücrelerinde aktivasyona neden olmasıdır (31).

Bosetti ve Cannas (32), üç biyoaktif camın (45S, 58S ve 77S) osteojenik diferansiyasyonu indükleme ve hücre mineralizasyon yeteneğini araştırdığı çalışmasında 45S biyocamın hücre mineralizasyonu üzerine en yüksek etkiyi gösterdiği, 45S ve 77S biyoaktif materyallerin kemik iliği stromal hücrelerinin osteoblast benzeri hücrelere erken diferansiyasyonunda belirgin etkisi olduğunu bildirmiştir. Biyocamın hem kemik hemde yumuşak dokuda iyi bir biyouyumluluğu olduğunu göstermiştir.

Gonzalez ve ark. (33), osteokondüktif ve osteoindüktif özellikleri olan granül formundaki 45S biyocamın geniş kalvarial defektlerde kemik replasmanı olarak kullanımı değerlendirilmiştir. 4 grup oluşturulmuş; otojen kemik (n=2), tek başına biyocam (n=2), biyocam + kemik (n=5) ve biyocam + periost hücreleri (n=5). 12. haftada histolojik sonuçlara göre, otojen kemik kullanıldığında ossifikasyonun mükemmel olduğu (%79.4) görülürken, biyocam grubunda ossifikasyon %8.2, biyocam + kemik grubunda ossifikasyon % 42.7 ve biyocam + periost hücreleri grubunda ossifikasyon % 30.2 bulunmuştur. Cerrahiden sonraki 12. haftada histolojik değerlendirmelere göre otojen kemik olan grupta ossifikasyonun tama

yakın olduğunu, biyocam grubunda materyalin hemen rezorbe olduğunu, hacim ve boyutunun küçüldüğünü, fibröz doku ve inflamasyon olduğunu gözlemlemişlerdir. Bu çalışmada karşılaşılan bir başka problem de biyocam partiküllerinin çevre dokuya göç etme eğilimde olmasıdır. Sonuç olarak geniş kalvariyal defektlerde biyocamın yalnız kullanılmasını tavsiye etmemektedirler. Bizim çalışmamızdan farklı olarak bu çalışmada aksiyal bir pedikül etrafında prefabrikasyon tekniği ve biyocamın çevre dokudan ayrılmasını sağlayan bir kalıp kullanılmamıştır. Kemik + biyocam grubunda fazla olmak üzere kemikleşme her iki grupta da giderek artmış ve inflamasyon ise azalmıştır. Bizim çalışmamız 4, 8, 12 ve 16. haftalarda alınmış histolojik ve sintigrafik bulgularla desteklenmiştir.

Elshahat ve ark. (34) kranioplastide biyocam (Novabone C/M) ile kalsiyum fosfat çimentosunu (Norain CRS) karşılaştırmıştır. Bu çalışmada biyocamın defektte kemik oluşumunu indüklediği, kranial kemik ile kolayca birleştiği buna karşılık kemik çimentosunun değişmeden kaldığı, kemik dokuya dönüşmediği fakat kemik oluşumu için kalıp gibi iş gördüğü bildirilmiştir.

Amato ve ark. (35) enoftalmide orbital volüm augmentasyonunda biyocamın biyouyumlu, kullanımı kolay ve kemik büyümesini stimüle ettiğini gözlemiştir. 6. ayda Biyocamda volüm kaybı ve migrasyon olabileceğini, enoftalmide tek başına yeterli volüm augmentasyonu sağlayamayabileceğini bildirmiştir.

Melo ve ark. (36) rat tibialarında oluşturulmuş cerrahi yaralarda biyoaktif cam ve kalsiyum sülfat'ın kemik iyileşmesi üzerine etkisini histolojik olarak analiz etmişlerdir. Postoperatif 10. günde deney grupları arasında fark olmadığını, 30. günde kalsiyum sülfat bariyeri olan grupta, biyoaktif cam kullanılan gruba göre kemik formasyonunun daha fazla olduğu sonucuna varmışlardır.

Heringer (37), orbital HA implantların biyoaktif cam kullanılarak tam vaktinde hiçbir problem yaşanmadan sabitlenebileceğini gözlemlemişlerdir.

Day ve Boccaccini (38), biyoaktif camların invitro kültür ortamında insan monosit ve makrofajlarından sitokin salgılatma becerisini araştırdıkları çalışmalarında, interlökin 6 ve tümör nekroz faktör-α miktarında anlamlı bir azalma saptamışlardır. İleriki zamanlarda biyoaktif camların inflamasyonla ilgili durumlarda klinik olarak kullanılabileceğini vurgulamışlardır.

Turunen ve ark. (39), biyoaktif camın tavşan tibiasına konan titanyum implant etrafında kaplama materyali olarak güvenle kullanılabileceği sonucuna varmışlardır.

Can ve ark. (1), yüksek dansiteli poröz polietilen implantın inferior yüzeyel epigastrik arter ve ven pedikülü altında vasküler indüksiyon tekniği ile prefabrike edilebildiğini

histolojik ve sintigrafik çalışmalarla göstermişlerdir. Materyelin porlarının aksiyel vasküler pedikülden çıkan fibrovasküler bağ doku ile invaze olduğunu gözlemişlerdir. Bu çalışmada prefabrike edilen alloplastik bir materyal olduğundan flebin transferiyle vasküler implantasyon arasında 8 haftalık periyodun gerekli olduğu sonucuna varmışlar. Histolojik sonuçlar ile 4. haftada kapiller yapıların ortaya çıktığını ve 8. haftada bunun progresif olarak arttığını göstermişlerdir. Bizim çalışmamızda da bu çalışma ile korele bir şekilde kapiller yapıların 4. haftada ortaya çıktığı ve sonraki haftalarda sayılarının arttığı gösterildi. Bu çalışmada bizim çalışmamızdan farklı olarak materyali çevre dokudan sınırlayacak bir kalıp kullanılmamıştır. Ayrıca medpor prefabrike olabilse de, hiçbir zaman absorbe olarak yerini kemik dokuya bırakamamaktadır.

Aynı yazarların bir başka çalışmasında diğer çalışmadan farklı olarak prefabrike flebin sadece ön yüzü deri grefti ile örtülmüş ve greftin vaskülarize olduğu histolojik ve sintigrafik çalışmalarla gösterilmiştir. Prefabrike edilmiş ve cilt grefti ile greftlenmiş poröz polietilen implantın, serbest ya da pediküllü olarak taşınabileceğini ve çeşitli organların rekonstrüksiyonunda iyi bir flep seçeneği oluşturabileceğini önermişlerdir (2).

Özdemir ve ark. (2), poröz polietilen implantın herhangi bir kalıp kullanmadan inferior yüzeyel epigastrik arter ve ven pedikülü etrafında vasküler indüksiyon tekniği ile prefabrike etmişlerdir. Prefabrikasyondan 8 hafta sonra implantın her iki yüzünü ortotopik serbest aktarım tekniği kullanarak kulak arkasından alınan tam kalınlıklı cilt grefti ile greftlemişlerdir. Yapılan histolojik incelemelerde greftlerin tamamının implant ile uyumlu olduğunu göstermişlerdir. Sonuç olarak yapılan bu prefabrikasyon işlemlerinden sonra poröz polietilen implantın serbest aktarımının olanaklı olduğu sonucuna varmışlardır.

Yaremchuk (40), fasiyal iskelet rekonstrüksiyonunda poröz polietilen kullanımı ile ilgili 11 yıllık izlem süresi olan bir çalışma yapmıştır. Poröz polietilenin stürktürel yapısını muhafaza eden, doku sıvılarında erimeyen, degrade olmayan, yabancı cisim cevabı minimal olan ve göznekli yapısı sayesinde fibröz dokunun içine ilerlemesine izin veren özellikleriyle fasiyal iskelet rekonstrüksiyonunda kullanılabileceğini vurgulamıştır.

Cho ve Gosain (17), kraniofasiyal rekonstrüksiyonda kullanılan otojen kemik ve alloplastik materyalleri ayrıntılı olarak analiz ettikleri derlemede, otojen kemiğin ilk defa 1885'te Macewen tarafından trepanasyon sonrasında başarıyla kullandığını yayınlamışlardır. Otojen kemik grefti ile rekonstrüksiyonun en önemli sorunları rezorbsiyon, donör alandaki potansiyel morbidite ve grefti almak için ekstra zamana ihtiyaç olmasıdır.

Nettelblad ve ark. (41), uygun şekil ve boyutta vaskülarize kemik grefti elde etmek amacıyla iliak kemikten elde edilmiş kemik parçalarını titanyum kalıp içine yerleştirmişlerdir.

Titanyum kalıplar tavşanların kasık bölgesine yerleştirilmiş ve kalıpların içinden kemik parçalarıyla temasta olacak şekilde safen ven longitudinal olarak geçirilmiştir. Hayvanların yarısında tibiadan alınan periost damarların etrafına sütüre edilmiş ve kemik parçaları ile teması sağlanmıştır. Kalıpların içeriğini değerlendirmek için bizim çalışmamızda olduğu gibi 4, 8, 12 ve 16. haftalarda tavşanlar sakrifiye edilmiştir. Prefabrike edilmiş kemik parçalarının kalıptan çıkarıldığında silindirik şeklini koruduğu, dördüncü haftada kalıp içeriği lastiğimsi kıvamda, sekizinci haftada içeriğin yapısal olarak daha bir bütünlük içinde fakat tam olarak sertleşmemiş olduğunu göstermişlerdir. Kalıp içeriği onikinci haftada bütünlüğü olan kemik yapısına bürünmüş ve onaltıncı haftada içeriğin içinde yumuşak alanların olduğu ve sekizinci haftadaki durumuna daha çok benzediği bildirilmiştir. İmplantasyon zamanı uzadıkça kalıp içindeki ölü kemik miktarı artmış, onaltıncı haftalık grupta ek olarak fizik stres azlığına bağlı olabileceği düşünülen kemik rezorbsiyonunda artış gözlemişlerdir. Periostlu grupta hücresel alanların daha fazla olduğunu bildirmişlerdir. Bizim çalışmamızda da kobalt-krom kalıp kullandık. Bu çalışmadan farklı olarak bizim çalışmamızda, biyocam ve biyocam ile karıştırılmış otojen kemik parçalarını prefabrike etmeye çalıştık ve Grup 2'de daha erken başlamak üzere iki grupta da onaltıncı haftaya kadar kemikleşme artarak devam etmiştir.

Cho ve Gosain (17), metil metakrilatın, basınca ve torsiyona komşu kemikten daha dayanıklı, ucuz, kullanıma hazır rezorbsiyon miktarının az ve kompleks defektlere uygun olduğunu bildirmişlerdir. Metil metakrilatın dezavanjlarını ise, inert, şekil değiştirmeyen, iskelet değişikliklerine uymayan ve içine kemik büyümesi olmayan bir materyal olarak sıralamışlardır.

SDR gözenekli, negatif yüzey elektiriği olan kompresyona ve rezorbsiyona dayanıklı bir implant materyalidir. Gözenekli yapısı içine kemik büyümesine izin verir, negatif yüzey elektriği bakteri adezyonunu engeller (17).

HA, dişlerin ve kemiklerin mineral kısmının temel maddesidir. Bu biyomateryalin mükemmel doku uyumlu olduğu, osteoaktif ve kullanıma hazır bir materyal olarak kemik formasyonunun yerini alabildiği vurgulanmıştır. Gözenekli yapısıyla osteointegrasyona yani implantla kemik arasında kemik yapımına izin verdiği ileri sürülmüştür. Yazarlar, klinik deneyimlerin HA'nın kraniofasiyal rekonstrüksiyonda mükemmel bir biyomateryal olduğunu gösterse de insanda, kemiğin implantın içine ilerlemesinin anlamlı düzeyde olmadığının histolojik kanıtlarını bildirmişlerdir (17).

Aynı çalışmada, poröz polietilenin fasiyal augmentasyonda ve kraniofasiyal cerrahide kullanılan gözenekli bir materyal olduğu, implantın direkt üzerine cilt greftlemesine izin verecek kadar vaskülarizasyon, yumuşak doku ve kemiğin içine ilerlemesine izin verdiği

anlatılmıştır. Yaremchuk tam bir iskelet augmentasyonu için üç anahtar manevra tanımlamıştır: 1-augmente edilecek yerde geniş subperiostal alanda poş hazırlamak, 2-hareketi kısıtlamak için implantın vida ile fiksasyonu, 3- implant kenarları ile iskelet arasında yumuşak geçişin sağlanması için yerinde implant şekillendirilmesi (17).

Demineralize kemik, kraniofasiyal rekonstrüksiyonda diğer bir alternatiftir. Otörler demineralize kemik implantının kalvariyal defekt tarafından kabulünün iyi olduğunu, çok az doku reaksiyonu ve osteoklastik aktivitenin belirgin olarak az olduğunu göstermişlerdir. Bir çalışmada kafatası verteksinden ayrılmış siyam ikizlerinin rekonstrüksiyonundan 4 yıl sonra demineralize kemiğin biyopsisi yapılmış büyük bir kısmının nonvital olduğu ve yaşayan kemik hücrelerinin çok az olduğu gösterilmiştir (17).

SDR, poröz polietilen, biyoaktif glass, ve demineralize kemik gibi gözden geçirilen biyomateryallerin, yapısında makroporlar içerdiği klinik ve deneysel çalışmalarda seramik ve granüler formlarında kemiğin içine ilerlemesine izin verdikleri gösterilmiştir.

Mizumoto ve ark. (42), HA kalıp içine kemik iliği hücreleri ve DMB doldurup bir grupta kalıbın içinden epigastrik arter ve ven geçirmişlerdir. 6. haftanın sonunda neovaskülarizasyon ve kemikleşme açısından damar geçirilen ve geçirilmeyen gruplar arasında anlamlı bir fark tespit edememişlerdir.

Biz de çalışmamızda biyocamı prefabrike etmek ve kemikleşmesini araştırmak için kobalt-krom kalıp içine bir grupta yalnız biyocam diğer grupta biyocam ve otojen kemik parçaları karışımını yerleştirdik. Her iki grupta kalıpların içinden biyocam ile temasta olacak şekilde epigastrik arter ve ven geçirdik. 4, 8, 12 ve 16. haftalarda histolojik ve sintigrafik incelemeler yaptık. Biyouyumu iyi, biyoinert, ucuz ve kolay bulunabilen bir materyal olması nedeniyle kalıp yapımında kobalt-krom kullandık. Biyocam ve otojen kemik grubunda daha erken başlamak üzere her iki grupta kemikleşmenin olduğunu, 12 ve 16. haftalarda kemikleşmenin artarak devam ettiğini gözledik. 4. haftadaki incelemede neovaskülarizasyon başlamıştı ve iki grup arasında fark yoktu. 4. haftada sayısı ve matürasyonu nispeten az olan kapiller kesitlerin, 8. haftanın sonunda sayısında ve matürasyonunda artış olduğu görüldü. Hiçbir grupta volüm kaybına rastlamadık, belkide kalıp içinde olduğundan migrasyon gözlemlemedik. 4 ve 8. haftalarda minimal ve orta derece olan inflamasyon ve 12 ve 16. haftalarda azaldı. Konnektif bağ dokusu başlangıçta immatür iken sonraki haftalarda matür haldeydi.

SONUÇLAR

Bu çalışma Trakya Üniversitesi Tıp Fakültesi Plastik, Rekonstrüktif ve Estetik Cerrahi A.D'da gerçekleştirildi. Bu deneysel çalışma ile bir alloplastik materyal ve kemik yedeği olan biyocam prefabrike edilerek kemik doku yerine geçebilecek vasküler bir doku elde edilmesi amaçlanmıştır. Elde edilen bulgular ışığında aşağıdaki sonuçlara varılmıştır:

1. Kalıp içinde çevreden izole edilerek vasküler indüksiyon tekniği ile prefabrike edilen biyocamın, konulduğu kalıbın şeklini aldığı ve bu şekli koruduğu, deformasyona dayanıklı ve sert olduğu gözlendi.
2. Kalıba giren ve çıkan damarların makroskobik olarak patent olduğu gözlendi.
3. Tc-99m ile çekilen kemik sintigrafilerinde prefabrike edilmiş materyallerde artmış tutulum gösterildi. Tutulum olması bize konan materyalin viabl olduğunu yani bu materyalin prefabrike olabildiğini düşündürdü. Deney grupları arasında sintigrafik olarak kemik canlılığı açısından bir fark olmadığı görüldü.
4. Histolojik olarak incelenen materyallerde 4. haftadan itibaren biyomateryal içine ana damardan çıkan neovasküler yapılar izlendi. Başlangıçta immatür olan bu damarsal yapılar sonraki haftalarda matür hale geldi. Histolojik olarak da biyocamın prefabrike olabildiği gösterildi.
5. Histolojik olarak incelenen materyallerde biyocamın, tek başına 8. haftanın sonunda ve otojen kemikle olan karışımlarının 4. haftanın sonunda kemikleştiği izlendi. Bu kemikleşme sonraki haftalarda artarak devam etti.
6. Biyocamın tek başına konduğu alanlarda çevre dokudan kalıp ile izole edildiği halde kemikleşmesi diğer literatür çalışmalarıyla korele olarak bu biyomateryalin

osteoindüktif ve diğer biyomateryallerden farklı olarak osteoproduktif olduğunu gösterdi.

7. Kalıp içindeki kemik dokuyla birlikte bağ dokuya da rastlandı. İlk haftalarda hücresel özelliği fazla bağ dokusu iken soraki haftalarda matür bağ dokusu olarak değişim gösterdi.
8. Biyocama karşı gelişen inflamasyon minimal düzeydeydi.

Bu sonuçlarla birlikte, kemik replasmanı için otojen kemik kullanılamadığı durumlarda, bir damar pedikülü ile prefabrike edilmiş ve viabl hale getirilmiş biyocamın kullanılabileceğini düşünüyoruz. Biz bu çalışmada biyocamı prefabrike ettik ve kemik yerine geçebilecek viabl bir doku oluşturduk. Biyocamın serbest vasküler bir doku olarak taşınabileceği bundan sonraki deneysel modeller ile çalışılmalıdır. Bu çalışmanın bundan sonraki çalışmalar için bir rehber olacağı kanısındayız.

ÖZET

Travma veya cerrahi sonrası hasara uğramış doku ve organların yerini almak üzere otojen doku en iyi implantasyon materyali olarak kabul edilmektedir. Vaskülarize veya konvansiyonel kemik grefti gibi otojen dokuların yetersizliği ve uygunsuzluğu yanında donör saha morbiditesi ağrı, alıcı alanda kemik rezorbsiyonu, ameliyat süresinin uzaması, ek ameliyat gerektirmesi gibi dezavantajları nedeniyle günümüzde alloplastik materyallerin kullanımı artmıştır.

Kemik yedeği olarak kullanılabilecek, ona komşu kemiğin içine ilerlemesine izin verecek ve hatta yavaş yavaş materyalin kendisi rezorbe olarak yerini yeni kemik dokuya bırakabilecek materyaller geliştirmeye yönelik çalışmalar yapılmıştır. Vücutta kemik yerine geçebilecek alloplastik materyallerden biri de biyoaktif camdır. Biyoaktif cam ile prefabrikasyon yöntemlerinden biri olan vasküler indüksiyon tekniğini kullanarak kemik yerine kullanılabilecek vasküler bir doku oluşturulabilir.

Çalışmada 24 adet erişkin tavşan (New Zealand) kullanıldı. Kobalt-krom kullanarak her iki tarafında küçük delikleri olan silindir şeklinde kalıplar yapıldı. Deney hayvanları 2 gruba ayrıldı. Kalıpların içine Grup 1'de Biyocam, Grup 2'de Biyocam + otojen kemik parçaları karışımı yerleştirildi. İnferior yüzeyel epigastrik arter ve ven kullanılarak prefabrike edildi. Her iki grup, 4 altgruba ayrıldı. Grup 1a ve Grup 2a'ya 4 hafta, Grup1b ve Grup 2b'ye 8 hafta, Grup 1c ve Grup 2c'ye 12 hafta, Grup 1d ve Grup 2d'ye 16 hafta sonunda kemik sintigrafisi, mikroanjiografik ve histolojik incelemeler yapıldı. Her iki grubta makroskobik olarak materyelin, kalıbın şeklini aldığı ve şeklini koruyabildiği ve deformasyona karşı dayanıklı olduğu görüldü. Kemik sintigrafisinde prefabrike edilen materyallerin viabil olduğu ve deney grupları arasında kemik canlılığı açısından bir fark olmadığı görüldü. Histolojik

olarak biyocam ve otojen kemik grubunda daha erken başlamak üzere her iki grupta kemikleşmenin olduğunu, 12 ve 16. haftalarda kemikleşmenin artarak devam ettiğini gözledik. 4. haftadaki incelemede neovaskülarizasyon başlamıştı ve iki grup arasında fark yoktu. 4. haftada sayısı ve matürasyonu nispeten az olan kapiller kesitlerin, 8. haftanın sonunda sayısında ve matürasyonunda artış olduğu görüldü. Hiçbir grupta volüm kaybına rastlamadık.

Bu çalışmada biyocamın kemikleşebildiği ve prefabrike olabildiği gösterilmiştir. Vasküler indüksiyon tekniği ile vaskülarize edilmiş biyocamın kemik doku rekonstrüksiyonunda kullanılabileceği bundan sonra yapılacak deneysel modeller ile çalışılmalıdır.

Anahtar kelimler: Biyocam, biyoaktif cam, kemikleşme, vasküler indüksiyon, prefabrikasyon.

BIOACTIVE GLASS PREFABRICATION WITH VASCULAR INDUCTION TECHNIQUE

SUMMARY

Autogenous tissues and organs are accepted as the best implantation materials for substitution of traumatically or postoperatively damaged organs and tissues. Vascularized or conventional bone grafts may be inadequate or unavailable. Beside these, donor site morbidity, pain, bone resorption in the recipient site, long operation time and additional operations are the other disadvantages. Because of these, alloplastic materials have become more common in use, recently.

New studies have been made for developing materials that can be used as bone substitutes, permitting bone ingrowth while the material is resorbing and leaving its place entirely to the new bone. Bioglass, one of the alloplastic materials, can be used as a bone substitute in the body. A new vascularized tissue can be made by using vascular induction technique, which is one of the prefabrication methods for bone substitution.

Twenty-four adult New Zealand rabbits were included in this study. Cylindrical cobalt-chrome chambers having two holes at two ends were prepared. Animals were divided into two groups. Chambers were filled with bioglass in Group 1 and bioglass + autogenous bone particles mixture in Group 2. Inferior epigastric artery and vein were used for prefabrication. Each group was divided into four subgroups. Bone scintigraphy, microangiographical and histological analysis were made to Group 1a and Group 2a at the 4th week, Group 1b and Group 2b at the 8th week, Group 1c and Group 2c at the 12th week, Group 1d and Group 2d at

the 16th week. In each group, materials took the chamber's shape and protected their cylindrical shapes. Also they were observed to be resistant to deformation. It was seen that materials were viable in bone scintigraphy and there was no difference at the bone viability in the experimental groups. Ossification existed in both groups although it was detected earlier in the bioglass + autogenous bone particles mixture group, and by the 12th and 16th weeks ossification increased gradually. At the 4th week neovascularization had begun and there was no difference between the groups. Although capillary cross-sections were relatively few and immature in progress at the 4th week, they increased by the 8th week. No volume loss was observed in each group.

In this study, we have revealed that bioglass can be ossificated and prefabricated. We suggest that vascularized bioglass can be used in bone reconstruction.

Key words: Bioglass, bioactive glass, ossification, vascular induction, prefabrication.

KAYNAKLAR

1. Can Z, Apaydin I, Ercocen AI, Demirseren ME, Sabuncuoğlu B. Prefabrication of a high-density porous polyethylene implant using a vascular induction technique. Ann Plast Surg 1998;41:264-9.

2. Ozdemir OM, Serel S, Gokrem S, Katircioglu A, Can Z, Serin S. Three-dimensional orthotopic tissue reconstruction with a free, prefabricated high-density porous polyethylene implant flap. Ulus Travma Derg 2004;10:75-82.

3. Atagi TA, Young VA. Alloplastic materials. In: Mathes SJ (Ed.). Plastic Surgery 2th ed. vol 1, Philadelphia; Saunders Elsevier; 2006; ch 26, p.745-69.

4. Altıntaş M. Alloplastik Materyaller ve Plastik Cerrahide Kullanımı. Klinik Gelişim 1994;7:3408-12.

5. Top H. Osteokütan Flep Prefabrikasyonu (Deneysel Çalışma) (tez). İzmir: Dokuz Eylül Üniversitesi Tıp Fakültesi; 2001.

6. Pribaz JJ, Fine N, Orgill DP. Flap prefabrication in the head and neck: a 10-year experience. Plast Reconstr Surg 1999;103:808-20.

7. Erol OO. Transformation of a free skin graft into vascularized pedicle flap. Plast Reconstr Surg 1976;58(4):470-7.

8. Yao ST. Vascular implantation in to a skin flap: Experimental study and clinical aplication. A preliminary report. Plast Reconstr Surg 1981;68:404-10.

9. Stal S, Parsa FD, Spira M. Secondary island composide flap: an experimental study in ear reconstruction. Ann Plast Surg 1983;11:321-7.

10. Fisher J, Wood MB. Experimental comparison of bone revascularization by musculocutaneous and cutaneous flaps. Plast Reconstr Surg 1987;79:81-90.

11. Hirase Y, Valauri FA, Buncke HJ. Prefabricated sensate myocutaneous and osteomyocutaneous free flaps: an experimental model. Preliminary report. Plast Reconstr Surg 1988;82:440-6.

12. Ozcan G, Shenaq S, Spira M, Michael LM. Augmentation of random-flap survival by implantation of vascularized fascia allografts and temporary immunosuppression: implications for flap fabrication. Plast Reconstr Surg 1997;99:1666-74.

13. Lee JH, Cornelius CP, Schwenzer N. Neo-osseous flaps using demineralized allogeneic bone in a rat model. Ann Plast Surg 2000;44:195-204.

14. Khouri RK, Upton J, Shaw WW. Prefabrication of composite free flaps through staged microvascular transfer: an experimental and clinical study. Plast Reconstr Surg 1991;87:108-15.

15. Kim WS, Vacanti CA, Upton J, Vacanti JP. Bone defect repair with tissue-engineered cartilage. Plast Reconstr Surg 1994;94:580-4.

16. Casabona F, Martin I, Muraglia A et al. Prefabricated engineered bone flaps: an experimental model of tissue reconstruction in plastic surgery. Plast Reconstr Surg 1998;101:577-81.

17. Cho YR, Gosain AK. Biomaterials in craniofacial reconstruction. Clin Plast Surg 2004;31:377-85.

18. Zins JE, Kusiak JF, Whitaker LA, Enlow DH. The influence of the recipient site on bone grafts to the face. Plast Reconstr Surg 1984;73:371-81.

19. DeLacure. Physiology of bone healing and bone grafts. Otolaryngol Clin North Am 1994;27:859-876.

20. Motoki DS, Mulliken JB. The healing of bone and cartilage. Clin Plast Surg 1990;17:527-44.

21. Lane JM, Sandhu HS. Current approaches to experimental bone grafting. Orthop Clin North Am 1987;18:213-25.

22. Burchardt H. The biology of bone graft repair. Clin Orthop Relat Res 1983;174:28-42.

23. Thorogood PV, Gray JC. The cellular changes during osteogenesis in bone and bone marrow composite autografts. J Anat 1975;120:27-47.

24. Gray JC, Elves MW. Early osteogenesis in compact bone isografts: a quantitative study of contributions of the different graft cells. Calcif Tissue Int 1979;29:225-37.

25. Berggren A, Weiland AJ, Dorfman H. Free vascularized bone grafts: factors affecting their survival and ability to heal to recipient bone defects. Plast Reconstr Surg 1982;69:19-29.

26. Puckett CL, Hurvitz JS, Metzler MH, Silver D. Bone formation by revascularized periosteal and bone grafts, compared with traditional bone grafts. Plast Reconstr Surg 1979;64:361-5.

27. Sütçü M. Alloplastik materyaller. Selçuk Üniversitesi Meram Tıp Fakültesi. Plastik ve Rekonstrüktif Cer. Seminer Çalışmaları. Konya. 2004;211-44.

28. Novabone-C/M, Porex Surg, Newnan, GA. Bioglass® Technology. http://www.novabone.com/works.htm

29. Khouri RK, Upton J, Shaw WW. Principles of flap prefabrication. Clin Plast Surg 1992;19:763-71.

30. Gosain AK; Plastic Surgery Educational Foundation DATA Committee. Bioactive glass for bone replacement in craniomaxillofacial reconstruction. Plast Reconstr Surg 2004;114:590-3.

31. Oonishi H, Kushitani S, Yasukawa E, Iwaki H, Hench LL, Wilson J et al. Particulate bioglass compared with hydroxyapatite as a bone graft substitute. Clin Orthop Relat Res 1997;334:316-25.

32. Bosetti M, Cannas M. The effect of bioactive glasses on bone marrow stromal cells differentiation. Biomaterials 2005;26:3873-9.

33. Moreira-Gonzalez A, Lobocki C, Barakat K, Andrus L, Bradford M, Gilsdorf M, Jackson IT. Evaluation of 45S5 bioactive glass combined as a bone substitute in the reconstruction of critical size calvarial defects in rabbits. J Craniofac Surg 2005;16:63-70.

34. Elshahat A, Shermak MA, Inoue N, Chao EY, Manson P. The use of Novabone and Norian in cranioplasty: a comparative study. J Craniofac Surg 2004;15:483-9.

35. Amato MM, Blaydon SM, Scribbick FW Jr, Belden CJ, Shore JW, Neuhaus RW, at al. Use of bioglass for orbital volume augmentation in enophthalmos: a rabbit model (oryctolagus cuniculus). Ophthal Plast Reconstr Surg 2003;19:455-65.

36. Melo LG, Nagata MJ, Bosco AF, Ribeiro LL, Leite CM. Bone healing in surgically created defects treated with either bioactive glass particles, a calcium sulfate barrier, or a combination of both materials. A histological and histometric study in rat tibias. Clin Oral Implants Res 2005;16:683-91.

37. Heringer DM. A novel approach to re-pegging hydroxyapatite implants using bioactive glass. Ophthal Plast Reconstr Surg 2006;22:45-7.

38. Day RM, Boccaccini AR. Effect of particulate bioactive glasses on human macrophages and monocytes in vitro. J Biomed Mater Res A 2005 1;73:73-9.

39. Turunen T, Peltola J, Helenius H, Yli-Urpo A, Happonen RP. Bioactive glass and calcium carbonate granules as filler material around titanium and bioactive glass implants in the medullar space of the rabbit tibia. Clin Oral Implants Res 1997;8:96-102. Erratum in: Clin Oral Implants Res 1997 Aug;8:343.

40. Yaremchuk MD. Facial skeletal reconstruction using porous polyethylene implants. Plast Reconstr Surg 2003;111:1818-27.

41. Nettelbland H, Randolph MA, Ostrup LT, Weiland AJ. Molded vascularized osteoneogenesis:a preliminary study in rabbits. Plast Reconstr Surg 1985;76:851-8.

42. Mizumoto S, Inada Y, Weiland AJ. Fabrication of vascularized bone grafts using ceramic chambers. J Reconstr Microsurg 1993;9:441-9.

EKLER

Ek 1

T.C.
TRAKYA ÜNİVERSİTESİ
TIP FAKÜLTESİ
ETİK KURUL KARARLARI

Oturum Sayısı: 15 Karar Tarihi: 17.11.2005

5- Trakya Üniversitesi Tıp Fakültesi Etik Kurulu 17.11.2005 tarihinde **"Vasküler İndüksiyon Tekniği ile Bioaktive Glass Prefabrikasyonu: Deneysel Çalışma"** adlı **TÜTFEK-2005/113** protokol no.lu Araş.Gör.Dr.Sedat BAŞ'ın tez çalışmasını incelemek üzere toplandı ve çalışmanın incelenmesine geçildi.

Yapılan inceleme sonucunda çalışmanın Fakültemiz Plastik Rekonstrüktif ve Estetik Cerrahi Anabilim Dalında yapılacağı ve sorumlusunun Yrd.Doç.Dr.Hüsamettin TOP olduğu. Araştırma protokolünün amaç, yaklaşım, gereç ve yöntemler dikkate alınarak incelenmesi sonucunda; Hayvan Hakları Evrensel Bildirgesi ve etik kurallara uygun olarak hazırlandığına ve Trakya Üniversitesi Bilimsel Araştırma Projeleri (TÜBAP) Komisyonu tarafından desteklenmesi koşuluyla yapılabileceğine mevcudun oybirliği ile karar verildi.

Doç.Dr.Dikmen DÖKMECİ
BAŞKAN
Farmakolog

Doç. Dr. Betül BİNER ORHANER
Üye
Çocuk Sağlığı ve Hastalıkları Uzmanı

Doç. Dr. Dilek MEMİŞ
Klinisyen Üye
Anesteziyoloji Uzmanı

Doç.Dr.Betül UĞUR ALTUN
Klinisyen Üye
İç Hastalıkları Uzmanı

Yrd.Doç.Dr.Ümit Nusret BAŞARAN
Klinisyen Üye
Çocuk Cerrahisi Uzmanı

Yrd.DoçDr.Hakan ERBAŞ
Üye
Biokimya Uzmanı

Yrd. Doç. Dr. Ufuk USTA
Üye
Patoloji Uzmanı

Ecz.İmran OĞUZ
Üye
Eczacı

Posta Adresi:
Trakya Üniversitesi Tıp Fakültesi Dekanlığı
Tel : (0284) 235 76 41 (9 Hat) Fax: (0284) 235 76 52